



PERÚ

Ministerio
de Trabajo
y Promoción del Empleo

Seguro Social de Salud
EsSalud

INSTITUTO DE EVALUACIÓN DE TECNOLOGÍAS EN SALUD E INVESTIGACIÓN – IETSI



**DICTAMEN PRELIMINAR DE EVALUACIÓN DE TECNOLOGÍA
SANITARIA N.º 016-DETS-IETSI-2021**

**EFICACIA Y SEGURIDAD DE LA EMBOLIZACIÓN DE
MALFORMACIONES ARTERIOVENOSAS CEREBRALES CON
MICROCATÉTER COMPATIBLE CON SUSTANCIA EMBOLIZANTE
DE PUNTA DESPRENDIBLE**



**DIRECCIÓN DE EVALUACIÓN DE TECNOLOGÍAS SANITARIAS - DETS
INSTITUTO DE EVALUACIÓN DE TECNOLOGÍAS EN SALUD E
INVESTIGACIÓN - IETSI
SEGURO SOCIAL DE SALUD-ESSALUD**



Junio, 2021



IETSI | INSTITUTO DE
EsSalud | EVALUACIÓN DE
TECNOLOGÍAS EN
SALUD E
INVESTIGACIÓN

EQUIPO REDACTOR

1. Eric Ricardo Peña Sánchez – Gerente de la Dirección de Evaluación de Tecnologías Sanitarias-IETSI-EsSalud.
2. Maribel Marilú Castro Reyes – Sub Gerente, Sub Dirección de Evaluación de Dispositivos Médicos y equipos Biomédicos. IETSI- EsSalud.
3. Verónica Victoria Peralta Aguilar - Sub Gerente, Subdirección de Evaluación de Productos Farmacéuticos y Otras Tecnologías Sanitarias - IETSI - EsSalud.
4. José Alfredo Zavala Loayza - Director, Dirección de Evaluación de Tecnologías Sanitarias e Investigación - IETSI - EsSalud.
5. Diego Eduardo Azañedo Vilchez – Equipo Técnico Evaluador, Sub Dirección de Evaluación de Dispositivos Médicos y equipos Biomédicos. IETSI- EsSalud.
6. Paula Alejandra Burela Prado – Equipo Técnico Evaluador, Sub Dirección de Evaluación de Dispositivos Médicos y equipos Biomédicos. IETSI- EsSalud.



REVISOR CLÍNICO

- Rodolfo Valentino Rodríguez Varela – Médico Neurocirujano, Hospital Nacional Guillermo Almenara Irigoyen – EsSalud.

CONFLICTO DE INTERÉS

Los miembros del equipo redactor y revisor clínico declararon no tener conflicto de interés de tipo financiero con respecto a los dispositivos evaluados.

FUENTE DE FINANCIAMIENTO





Seguro Social de Salud – EsSalud.

CITACIÓN





IETSI – EsSalud. Eficacia y seguridad de la embolización de malformaciones arteriovenosas cerebrales con microcatéter compatible con sustancia embolizante de punta desprendible. Dictamen Preliminar de Evaluación de Tecnología Sanitaria N.º 016-DETS-IETSI-2021. Lima, Perú. 2021.




LISTA DE SIGLAS Y ACRÓNIMOS

	AHA	<i>American Heart Association.</i>
	ASA	<i>American Stroke Association.</i>
	BRISA	Base Regional de Informes de Evaluación de Tecnologías en Salud de las Américas.
	CADTH	<i>Canadian Agency for Drugs and Technologies in Health.</i>
	DIGEMID	Dirección General de Medicamentos, Insumos y Drogas.
	DMSO	Dimetilsulfóxido.
	EA	Eventos adversos.
	EAS	Eventos adversos serios.
	ECA	Ensayos clínicos aleatorizados.
	ETS	Evaluación de tecnología sanitaria.
	FDA	<i>Food and Drug Administration.</i>
	GENI	Grupo Español de Neurorradiología Intervencionista.
	GPC	Guía de práctica clínica.
	HAS	<i>Haute Autorité de Santé.</i>
	HNGAI	Hospital Nacional Guillermo Almenara Irigoyen.
	ICTRP	<i>International Clinical Trial Registry Platform.</i>
	IETSI	Instituto de Evaluación de Tecnologías Sanitarias en Salud e Investigación.
	IQWIG	<i>Institut für Qualität und Wirtschaftlichkeit im Gesundheitswesen.</i>
	LILACS	Literatura Latinoamericana y del Caribe en Ciencias de la Salud.
	MA	Meta-análisis.
	MAC	Malformaciones arteriovenosas cerebrales.
	MC	Microcatéter compatible con sustancia embolizante convencional.
	MPD	Microcatéter compatible con sustancia embolizante de punta desprendible.
	NICE	<i>National Institute for Health and Care Excellence.</i>

CONTENIDO

	I. RESUMEN EJECUTIVO	5
	II. INTRODUCCIÓN	10
	A. ANTECEDENTES.....	10
	B. ASPECTOS GENERALES.....	11
	C. TECNOLOGÍA SANITARIA DE INTERÉS: MICROCATÉTER DE PUNTA DESPRENDIBLE	14
	III. METODOLOGÍA	18
	A. ESTRATEGIA DE BÚSQUEDA	18
	B. TÉRMINOS DE BÚSQUEDA.....	18
	C. CRITERIOS DE ELEGIBILIDAD	19
	IV. RESULTADOS	21
	A. SINOPSIS DE LA EVIDENCIA	21
	B. DESCRIPCIÓN Y EVALUACIÓN DE LA EVIDENCIA.....	24
	i. GUÍAS DE PRÁCTICA CLÍNICA.....	24
	ii. ENSAYOS CLÍNICOS.....	26
	iii. ESTUDIOS OBSERVACIONALES	29
	V. DISCUSIÓN	33
	VI. CONCLUSIONES	38
	VII. RECOMENDACIONES	40
	VIII. REFERENCIAS BIBLIOGRÁFICAS	41
	IX. MATERIAL SUPLEMENTARIO	44

I. RESUMEN EJECUTIVO

- 
- Una malformación arteriovenosa cerebral (MAC) es un entramado patológico de vasos sanguíneos¹ de la vasculatura cerebral, que causa la desviación de la sangre de las arterias a las venas; pasando por alto el tejido cerebral. Esta alteración ocasiona que los tejidos circundantes a la MAC no reciban oxígeno suficiente. Las arterias y venas de la MAC pueden debilitarse y romperse; causando hemorragia intracerebral o daño cerebral transitorio o permanente.
 - En el Perú, la información epidemiológica sobre las MAC es escasa. En la ciudad de Ayacucho se ha reportado que el 4.3 % de los casos diagnosticados con vasculopatías encefálicas, en adultos de 20 a 60 años de edad, corresponden a MAC. Además, según la información proporcionada por los especialistas en Neurorradiología del Hospital Nacional Guillermo Almenara Irigoyen (HNGAI) de EsSalud, estos suelen recibir hasta 60 casos anuales de MAC.
 - Uno de los enfoques de tratamiento para el manejo de las MAC, es la embolización; empleando sustancias con dimetilsulfóxido (DMSO). Estas sustancias son inyectadas en la MAC a través de un microcatéter compatible con la sustancia embolizante. La finalidad es crear un coágulo artificial dentro de la malformación; aislándola de la circulación y reduciendo o eliminando la sintomatología asociada.
 - En la actualidad, en EsSalud, este procedimiento se realiza mediante la tecnología "microcatéter compatible con sustancia embolizante convencional" (MC). Sin embargo, los especialistas del HNGAI mencionan que, en ocasiones, la punta de este catéter puede quedar atrapada en la sustancia embolizante. Luego, al intentar retirar el catéter, existe el riesgo de hemorragia y/o ruptura del dispositivo. Por este motivo, los especialistas del HNGAI solicitan al Instituto de Evaluación de Tecnologías Sanitarias en Salud e Investigación (IETSI) la evaluación de la eficacia y seguridad del uso del "microcatéter compatible con sustancia embolizante de punta desprendible" (MPD); la cual podría reducir el riesgo de hemorragia y/o ruptura del microcatéter asociados al atrapamiento de su punta durante los procedimientos de embolización.
 - Así, el objetivo del presente dictamen preliminar es realizar una evaluación de la eficacia y seguridad del uso de MPD en procedimientos de embolización de MAC; utilizando una sustancia con DMSO, en comparación con el MC (tecnología de uso actual en EsSalud).

¹ Conexión anormal entre las arterias y las venas, generalmente en el cerebro o la espina dorsal.

- Luego de hacer una búsqueda y selección sistemática de la evidencia, se seleccionaron: Una guía de práctica clínica (GPC) basada en consenso de expertos (Kato et al. 2019) y tres estudios no comparativos que evaluaron el uso de MPD en procedimientos de embolización de MAC: un ensayo clínico fase IV (Meyers et al. 2021), y dos estudios observacionales (Akmangit et al. 2014, Ozpar et al. 2019).
- La GPC de Kato et al. menciona que las sustancias de elección para la embolización de MAC son las que contienen DMSO; pero no menciona qué tipo de microcatéter debe emplearse para inyectar dicha sustancia. La mención sobre el uso de la sustancia con DMSO se basa en dos documentos. El primero es una declaración científica de la American Heart Association/American Stroke Association (AHA/ASA), que menciona los beneficios de la embolización con MPD; tales como: facilitar la infusión de la sustancia embolizante de forma prolongada y permitir la embolización curativa de la MAC en casos seleccionados. Dicho documento se basa a su vez en cuatro estudios, tres de ellos evaluaron el uso de la tecnología MC para procedimientos de embolización de MAC y un estudio empleó las tecnologías MPD y MC, sin reportar resultados diferenciados para cada tecnología. El segundo documento citado por la GPC es un estudio que evaluó el procedimiento de embolización de MAC empleando una sustancia con DMSO, pero, no menciona qué tecnología se empleó para llevar a cabo estos procedimientos. Por lo tanto, la evidencia empleada para sustentar la mención sobre el uso de la sustancia con DMSO en procedimientos de embolización de MAC, corresponde a estudios que emplearon en su mayoría MC o que no especifican con qué catéter inyectaron la sustancia.
- Por otro lado, el ensayo clínico de fase IV publicado por Meyers et al., tuvo como objetivo evaluar la seguridad poscomercialización de la tecnología MPD en procedimientos de embolización empleando una sustancia embolizante con DMSO. Este ensayo incluyó 112 pacientes, los cuales fueron seguidos por un periodo de 12 meses. De los 112 pacientes evaluados, 68 pacientes (60.71 %) presentaron algún evento adverso (EA)², y 39 pacientes (34.82 %) presentaron algún evento adverso serio (EAS). De los 61 EAS registrados en total, los más comunes fueron: 6 (9.83 %) casos de ictus isquémico, 4 (6.55 %) casos de hemorragia cerebral y 3 (4.91 %) casos de encefalopatías. En 68 de 112 pacientes ocurrió retención de la punta del catéter en la sustancia embolizante (60.7 %). No se identificaron casos de migración de la punta del catéter a los 30 días ni a los 12 meses de seguimiento. Asimismo, la tasa de mortalidad por cualquier causa fue 2.68 %. Durante el periodo de seguimiento del estudio, no se presentaron casos del desenlace primario compuesto, el cual consideró el desprendimiento prematuro de la punta del microcatéter con secuelas clínicas o

² Un mismo paciente podía tener más de un EA, pudiendo ser EAS o no serios.





ruptura del catéter con secuelas clínicas, o entrapamiento del catéter en la vasculatura. Con esto, los autores del estudio concluyeron que la tecnología MPD mostró la seguridad esperada³.

- La principal limitación del estudio publicado por Meyers et al., es que no contó con un grupo de comparación. Por ello, no fue posible evaluar el MPD, en comparación con el MC, ni concluir sobre relaciones causales entre la intervención y los desenlaces evaluados. Además, el estudio fue financiado por una empresa fabricante de tecnologías orientadas al manejo de pacientes con MAC, incluida la tecnología MPD. Esto último, tal como se ha documentado en la literatura, aumenta el riesgo de sesgo, en favor de la tecnología de interés.
- Ninguno de los dos estudios observacionales incluidos presentó grupo de comparación. El estudio de Ozpar et al. tuvo un diseño observacional retrospectivo, y fue realizado con el objetivo de evaluar el uso de MPD con sustancia embolizante con DMSO en pacientes con MAC con o sin ruptura de la malformación⁴. La tasa de mortalidad a los siete días posprocedimiento fue 6 %, y la tasa de hemorragias intracraneales fue 20 %. Por otro lado, el estudio de cohorte prospectiva de Akmangit et al. analizó la experiencia de uso de la sustancia embolizante con DMSO; empleando el MPD para el tratamiento de lesiones vasculares cerebrales, incluyendo MAC. No se presentaron casos de mortalidad (sin mencionar el tiempo de seguimiento para la evaluación de este desenlace), pero sí dos casos (12.5 %) de filtración de sustancia a través del catéter, y seis casos (37.5 %) que presentaron cura endovascular⁵. Ninguno de estos estudios presentó casos de entrapamiento, con o sin retención de la punta, o casos de ruptura del catéter. Debido a que estos estudios fueron observacionales sin grupo de comparación, su validez para establecer relaciones causales es muy baja. Por ello, estos solo fueron incluidos para obtener información preliminar sobre la tecnología MPD, para desenlaces de relevancia clínica como: tasas de mortalidad, tasas de hemorragias intracraneales, tasas de entrapamiento o ruptura del catéter, tasas de filtración de sustancia embolizante a través del microcatéter, y porcentajes de cura endovascular.



³ Se determinó un punto de corte de 9.6 % como referencia para determinar la seguridad de la tecnología en relación al desenlace primario compuesto del estudio. Dicho valor corresponde al límite superior del IC 95 % de la tasa esperada de 5.6 %, calculada en base a un promedio de las tasas de retención del catéter de seis estudios que emplearon el MC en procedimientos de embolización. Debido a que, no hubo casos del desenlace compuesto la tasa fue de 0 % y el límite superior del IC 95% de 2.8 %. Dado que 2.8 % es menor que 9.6 % los autores concluyeron que la tecnología alcanzó la seguridad esperada.

⁴ Se consideró a pacientes con ruptura de la MAC a aquellos que se presentaron con hemorragia intracraneal antes del tratamiento de embolización.

⁵ Obliteración total de la MAC, que bloquea el flujo sanguíneo dentro de la misma, es decir, se logra aislar a la MAC de la circulación sanguínea cerebral.



- Un aspecto importante a considerar sobre el MPD es que la punta del catéter puede desprenderse; en caso de quedar atrapada dentro del material de embolización. La punta retenida eventualmente podría migrar y actuar como un émbolo en la vasculatura cerebral; pudiendo ocasionar algún EAS, como: accidente cerebrovascular o perforación arterial con hemorragia. Al respecto, uno de los desenlaces del ensayo clínico de fase IV de Meyers et al., fue el número de participantes en quienes ocurrió migración de la punta de catéter retenida, hasta los 12 meses posintervención. Aunque, no se presentaron estos eventos en el tiempo de seguimiento establecido, no se descarta la posibilidad de que esta migración pueda ocurrir *a posteriori*, dado que además la retención de la punta catéter en dicho estudio ocurrió en más del 60 % de pacientes intervenidos. Por lo tanto, estos pacientes deben ser monitoreados de forma exhaustiva.
- Otro aspecto relevante del diseño del MPD, es que su punta puede ser susceptible a desprendimiento involuntario. Al respecto, la plataforma de tecnovigilancia MAUDE de la Food and Drug Administration (FDA) en los últimos dos años registró 57 casos de malfuncionamiento del MPD, siendo los más frecuentes las rupturas o desprendimientos prematuros del microcatéter (43.9 %). Asimismo, de 23 EA reportados en el mismo periodo, el más frecuente fue la embolización de un fragmento del MPD durante los procedimientos (43.5 %), los cuales deben ser retirados mediante cateterismo o cirugía. Adicionalmente, del total de EA, un 30.4 % fueron registrados como fugas de sustancia embolizante a través del MPD, uno de los pacientes de este grupo experimentó un infarto cerebral posprocedimiento, y el segundo, presentó oclusión de un vaso principal cerebral que conllevó a secuela permanente del paciente, con insuficiencia respiratoria y hemiparesia izquierda.
- Por otro lado, se debe tener en cuenta que la utilidad del MC (tecnología actualmente utilizada en EsSalud) ha sido también evaluada en diferentes estudios para procedimientos de embolización. Al respecto, el estudio de Flores et al. (Flores et al. 2019) presentó una tabla resumen de 18 estudios que evaluaron procedimientos de embolización mediante inyección de sustancia con DMSO haciendo uso de la tecnología MC. Esta tabla informó sobre desenlaces de tasas de mortalidad (entre 0 % y 4.3 %), porcentajes de cura endovascular (entre 0 % y 51.1 %), tasas de entrapamiento con retención de una fracción del catéter (entre 0 % y 9.8 %) y tasas de complicaciones⁶ menores (entre 1.4 % y 31.7 %) o mayores (entre 1.4 % y 23.9 %).
- Asimismo, uno de los estudios con el mayor tamaño de muestra sobre evaluación del MC en pacientes con MAC (Saatci et al. 2011), incluidos en el

⁶ No se especificó qué se consideró en el estudio como complicaciones menores o mayores.

estudio de Flores et al., reportó que el entrapamiento con retención de una fracción del catéter en la sustancia embolizante ocurrió en un 8 % de los pacientes (28/350). En dos de estos pacientes se detectó oclusión arterial asintomática durante el control angiográfico de la MAC a los 12 meses de seguimiento, un paciente presentó una tromboflebitis inguinal de la pierna ipsilateral dos meses después de la embolización y otro paciente presentó dolor en la parte posterior de la rodilla tres años después de la embolización. Estos dos últimos casos requirieron intervención quirúrgica para remoción de la fracción del catéter. No se presentaron muertes ni secuelas permanentes asociadas a la retención del microcatéter durante el estudio. Finalmente, el estudio reportó cinco casos de muertes por todas las causas (1.4 %); eventos de anomalías neurológicas transitorias (e.g. convulsiones y paresias) (3.7 %); así como, secuelas permanentes (e.g. complicaciones isquémicas y déficit neurológico) (7.1 %).

- En conclusión, la única GPC incluida no menciona, dentro de sus recomendaciones u otras secciones del documento, a la tecnología MPD para su uso en procedimientos de embolización de MAC. A la fecha no existe evidencia proveniente de estudios de alto nivel metodológico como ensayos clínicos aleatorizados (ECA) que evalúen comparativamente la eficacia y seguridad de la tecnología MPD frente a MC (tecnología actualmente disponible en EsSalud). La evidencia proveniente de un ensayo clínico de fase IV y dos estudios observacionales sin grupo de comparación reportaron EA, y EAS, como ictus isquémico, hemorragias intracraneales, encefalopatías, y perforaciones vasculares; los cuales podrían poner en riesgo la vida y la independencia funcional de los pacientes tratados con la tecnología MPD. Sumado a lo anterior, existe preocupación por el potencial riesgo de EA durante la intervención, debido a desprendimiento prematuro de la punta del MPD, y posintervención, debido al riesgo de migración de la punta desprendible del MPD, dada la alta frecuencia de casos en los cuales esta queda retenida en la sustancia embolizante. Por último, se debe tener en cuenta que actualmente EsSalud dispone de una tecnología (MC) para procedimientos de embolización de MAC, la cual muestra una baja ocurrencia de entrapamiento de una fracción del microcatéter, y de consecuencias clínicas asociadas a este tipo de eventos. Además, esta tecnología cuenta con experiencia de uso por los especialistas de la institución.
- Por lo expuesto, el IETSI no aprueba el uso de MPD. Asimismo, se recomienda utilizar la tecnología MC, que es la tecnología aprobada actualmente en la institución para llevar a cabo procedimientos de embolización empleando sustancias embolizantes, en pacientes con MAC, y que cuenta con experiencia de uso por parte de los especialistas.



II. INTRODUCCIÓN

A. ANTECEDENTES

El presente documento de evaluación de tecnología sanitaria (ETS) expone la evaluación de la eficacia y seguridad del procedimiento de embolización de malformaciones arteriovenosas cerebrales (MAC) con el uso del microcatéter compatible con sustancia embolizante de punta desprendible (MPD), en comparación con el microcatéter compatible con sustancia embolizante convencional (MC).

Mediante la NOTA N° 368-GRPA-ESSALUD-2020, los médicos especialistas del Servicio de Neurorradiología del Hospital Nacional Guillermo Almenara Irigoyen, a través de la gerencia de la Red Prestacional Almenara, solicitan al IETSI la evaluación de la tecnología “microcatéter compatible con sustancia embolizante de punta desprendible” (MPD), para evaluar su posible inclusión al petitorio de EsSalud para su utilización en procedimientos de embolización de MAC.

Asimismo, según información adjunta al mencionado documento, los especialistas integrantes de la junta técnica de la red solicitante, justifican esta solicitud, debido a la “punta desprendible” del MPD. Según señalan, esta característica sería importante en procedimientos de embolización de MAC empleando sustancias embolizantes con dimetilsulfóxido (DMSO)⁷, debido a que, en caso de quedar atrapada la punta del catéter en la sustancia embolizante endurecida⁸, esta puede desprenderse mediante tracción suave, liberando al dispositivo y permitiendo su retiro. Por otro lado, los especialistas manifiestan que, en caso de emplear el MC, al quedar la punta atrapada en la sustancia e intentar retirar el dispositivo, la tracción realizada podría ocasionar ruptura arterial con hemorragia y/o ruptura del microcatéter. Por este motivo, los médicos especialistas, consideran relevante la evaluación de la eficacia y seguridad de la tecnología MPD para su posible incorporación en el petitorio a EsSalud, con el fin de ofrecer mejores medidas terapéuticas a los pacientes con esta condición.

Habiendo revisado el expediente y con la finalidad de plantear la pregunta de investigación que guiará la conducción de la ETS, el día 10 de diciembre de 2020 se llevó a cabo una reunión entre representantes del equipo técnico evaluador del IETSI, y el Dr. Rodolfo Rodríguez, médico especialista en neurocirugía endovascular, en representación de los médicos especialistas del HNGAI. En la reunión técnica, el Dr. Rodríguez, manifestó que actualmente en la institución los pacientes con diagnóstico de MAC, son tratados mediante embolización empleando MC, y señaló que, de quedar atrapada la punta del dispositivo en la sustancia embolizante, al intentar retirarlo, existe riesgo de hemorragia por ruptura de pared arterial cerebral; requiriendo la intervención

⁷ Sustancia utilizada como componente de algunas sustancias embolizantes.

⁸ Al ser inyectados los componentes de la sustancia embolizante, esta reacciona endureciéndose.

quirúrgica del paciente para reparar el defecto. Por otro lado, manifestó que el MPD, permite el reflujo de la sustancia sobre la fracción desprendible del microcatéter, y en caso de quedar atrapada, esta se desprende al hacer tracción suave del dispositivo. De igual manera, el especialista señaló que la tecnología MPD permite inyectar un mayor volumen de la sustancia embolizante y en menor tiempo que el MC; lo que se traduciría en un mayor porcentaje de cura endovascular⁹.

En la reunión técnica, se consideró pertinente la realización de un dictamen preliminar para la evaluación de la eficacia y seguridad del procedimiento de embolización de MAC mediante sustancias embolizantes con DMSO; haciendo uso de la tecnología MPD, en comparación con el MC, por ser la tecnología actualmente disponible para estos procedimientos en el contexto de EsSalud. Del mismo modo, se seleccionaron los desenlaces de salud de relevancia clínica para los pacientes; quedando la pregunta PICO formulada de la siguiente manera:

TABLA 1. Pregunta PICO validada con médico especialista.

P	Pacientes con diagnóstico de malformación arteriovenosa cerebral.
I	Embolización con microcatéter compatible con sustancia embolizante de punta desprendible (MPD).
C	Embolización con microcatéter compatible con sustancia embolizante convencional (MC).
O	<u>Eficacia:</u> Independencia funcional (mRS 0 - 6), convulsiones, porcentaje de cura endovascular, mortalidad. <u>Seguridad:</u> Hemorragias, perforaciones vasculares, necesidad de re-intervención, entrapamiento o ruptura del catéter.

P=población, I=intervención, C=comparador, O= "outcome" o desenlace. (Elaboración propia)

B. ASPECTOS GENERALES

Una MAC es un entramado de vasos sanguíneos¹⁰ que se presenta de forma anormal en la vasculatura cerebral, y que desvía la sangre de las arterias a las venas; pasando por alto el tejido cerebral, en ausencia de redes capilares intervinientes¹¹ (American Stroke Association 2018). La alteración de este proceso ocasiona que los tejidos circundantes a la malformación no reciban oxígeno suficiente, y que las arterias y venas

⁹ Obliteración total de la MAC, que bloquea el flujo sanguíneo dentro de la misma, es decir, se logra aislar a la MAC de la circulación sanguínea cerebral.

¹⁰ Conexión anormal entre las arterias y las venas, generalmente en el cerebro o la espina dorsal.

¹¹ En condiciones normales las arterias transportan sangre rica en oxígeno del corazón hacia los tejidos del cerebro y otros órganos, mientras que, las venas transportan la sangre desoxigenada nuevamente al corazón y pulmones para su re oxigenación. La presencia de una malformación arteriovenosa altera este proceso creando una conexión directa ente venas y arterias, que no permite nutrir al tejido cerebral con oxígeno.

afectadas puedan debilitarse y romperse; causando hemorragia intracerebral o daño cerebral transitorio o permanente (American Stroke Association 2018, Mayo Clinic 2019).



Las causas de las MAC son desconocidas; sin embargo, se atribuye su etiología a posibles mutaciones genéticas, y estimulación angiogénica¹² (Bokhari and Bokhari 2020, Nikolaev et al. 2018). Asimismo, existe literatura que argumenta que el desarrollo de malformaciones arteriovenosas es congénita; mientras otros consideran que se deben a reacciones angiopáticas posteriores a un evento isquémico o hemorrágico cerebral (Bokhari and Bokhari 2020, Komiyama 2016).

De acuerdo a la literatura, hasta un 15 % de las MAC son asintomáticas; razón por la cual algunos casos se diagnostican mediante imageneología¹³ indicada por motivos diferentes a la MAC. Sin embargo, algunos pacientes podrían presentar síntomas como: dolores de cabeza; déficit neurológico progresivo; síntomas neurológicos como debilidad, adormecimiento del cuerpo, cambios de la visión y problemas para hablar; así como hemorragia intracraneal, y convulsiones (Bokhari and Bokhari 2020, UCLA Health 2020).

Debido a que muchas de las MAC son asintomáticas, no se conoce cuál es su prevalencia real. Algunas estimaciones reportan un 0.14 % de prevalencia de MAC en la población de Estados Unidos, lo que representa aproximadamente 445,000 personas con MAC en dicho país (UCLA Health 2020). Asimismo, se estima una tasa de incidencia de MAC sintomáticas de hasta 0.94/100,000 personas-año (IC 95 % 0.57 – 1.30/100,000 personas-año) (Berman et al. 2000). Por otro lado, se ha reportado una tasa anual de riesgo de hemorragia de entre 1 y 3 % en pacientes con MAC, y una tasa de mortalidad que oscila entre 10 y 15 % entre los pacientes que tienen una hemorragia por esta causa (Bokhari and Bokhari 2020, American Stroke Association 2018, Gross and Du 2013).

La información epidemiológica sobre las MAC en el Perú, es muy limitada. Un estudio realizado en un hospital público de la ciudad de Ayacucho reportó que, un 4.3 % de los casos diagnosticados con vasculopatías encefálicas en adultos entre los 30 y 60 años de edad correspondieron a MAC (Nicolas-Laurente 2019). Asimismo, un estudio realizado en la ciudad de Lima, identificó que, de 41 pacientes atendidos en el Instituto Nacional de Salud del Niño con diagnóstico de MAC, un 92.7 % presentaron cefalea, y, un 68.3 % presentaron hemorragia intracraneal (Cordero-Campos 2019). Además, según información proporcionada por los especialistas de EsSalud, como anexo a la solicitud de evaluación, solo en el HNGAI (ubicado en la ciudad de Lima), se presentan

¹² El proceso fisiológico de formación de nuevos vasos sanguíneos, a partir de vasos pre-existentes.

¹³ Identificados en tomografías computarizadas o resonancias magnéticas, que generalmente son indicadas por otros motivos, en pacientes con ausencia de síntomas sugerentes de malformación arteriovenosa. Sin embargo, si existe sospecha de la condición, el estándar de diagnóstico es la angiografía.

hasta 60 casos anuales de MAC elegibles para tratamiento de embolización con sustancia embolizante con DMSO.



Para evitar la recurrencia de síntomas y potencial riesgo de hemorragias, las MAC deben ser tratadas de forma oportuna. Los tratamientos quirúrgicos son indicados generalmente en pacientes jóvenes con presencia de una o más características de alto riesgo de ruptura de una MAC según la escala de *Spetzler-Martin Grade*¹⁴. En los individuos mayores sin características de riesgo de ruptura se emplea el manejo farmacológico; generalmente con anticonvulsivantes y analgésicos (Bokhari and Bokhari 2020).



En la actualidad existen tres enfoques de tratamiento quirúrgico de las MAC: 1) la cirugía convencional, que involucra la escisión de la malformación y es recomendada en casos de localización superficial y tamaño pequeño de la misma; 2) la radiocirugía, que emplea radiación focalizada dirigida a dañar las paredes de los vasos sanguíneos de malformaciones pequeñas con la finalidad de degenerarlos y eventualmente cerrarlos; y 3) la embolización endovascular, en la cual se inyecta una sustancia embolizante en la malformación con la ayuda de un microcatéter, con la finalidad que crear un coágulo artificial dentro de la misma, aislándola de la circulación. Este último procedimiento también es utilizado como adyuvante de la cirugía o radiocirugía para reducir el flujo sanguíneo haciendo la cirugía más segura (National Institute of Neurological Disorders and Stroke 2020).



Una de las sustancias embolizantes más empleadas es una sustancia líquida no adhesiva que está compuesta por un copolímero de etilen-vinil-alcohol, polvo de tantalio micronizado suspendido y DMSO (Micro Therapeutics Inc 2003). Esta sustancia debe ser inyectada directamente en la malformación a través de un microcatéter compatible con la sustancia embolizante. El microcatéter es introducido en la vasculatura por vía transfemoral hasta el sitio de la MAC donde se inicia la inyección de la sustancia (Triano et al. 2020). Existen varios microcatéteres que cumplen esta función (como los MC); sin embargo, recientemente se han lanzado al mercado los microcatéteres con "punta desprendible". Esto es relevante porque se ha reportado que la punta del dispositivo de los MC suele quedar atrapada en la sustancia embolizante entre el 1 y 9.7 % de los casos de embolizaciones; incrementando el riesgo de ruptura de las paredes del vaso y hemorragias al intentar retirar el dispositivo (Triano et al. 2020).



¹⁴ Escala comúnmente empleada para evaluar el riesgo de morbilidad y mortalidad quirúrgica en pacientes con MAC. Esta escala considera la evaluación de tres factores: 1) el tamaño de la malformación (0 a 3 cm, 3.1 a 6 cm y > 6 cm, con una puntuación de 1, 2 y 3 respectivamente), 2) la localización de la MAC (zonas de elocuencia o no del cerebro, con puntuaciones de 1 y 0 respectivamente), y, 3) la ubicación del drenaje venoso (superficial o profundo, con puntuaciones de 1 y 0 respectivamente). Es en base a la sumatoria de las puntuaciones totales alcanzadas que se determina el riesgo del paciente, siendo que, a mayor puntuación mayor riesgo de ruptura. Así, las lesiones de grado I de riesgo corresponden a una puntuación de 1 en la escala, mientras las de grado V corresponden a una puntuación de 5.

Según los médicos solicitantes, aquellos pacientes con MAC que acuden al HNGAI son tratados mediante procedimiento de embolización haciendo uso del MC. Sin embargo, advierten sobre los riesgos de hemorragia y potencial ruptura de este tipo de dispositivos, cuando la punta del MC queda atrapada en la sustancia embolizante, y no es posible retirarlo con facilidad. Por el contrario, mencionan que el uso de MPD podría reducir el riesgo de estas complicaciones debido a su punta desprendible. En caso que la punta del catéter quede atrapada en la sustancia embolizante, esta solo debe ser traccionada suavemente; acción ante la cual se espera el desprendimiento de la punta y el retiro del dispositivo con mayor seguridad para evitar el riesgo de ruptura y hemorragia.

Por ello, los especialistas del HNGAI, a través de la gerencia de su Red Prestacional, solicitan la evaluación de la tecnología MPD para su uso en el tratamiento de pacientes con MAC. Según señalan los médicos especialistas, esta tecnología sería una mejor opción terapéutica para los pacientes con esta condición debido a los beneficios previamente mencionados. Asimismo, señalan que en la institución se cuenta con especialistas capacitados en el uso de la tecnología MPD para procedimientos de embolización de MAC.

En ese sentido, el objetivo del presente documento es evaluar la evidencia disponible sobre la eficacia y seguridad del MPD para realizar procedimientos de embolización de MAC utilizando una sustancia con DMSO, en comparación con el MC.

C. **SOBRE LA TECNOLOGÍA SANITARIA DE INTERÉS: MICROCATÉTER COMPATIBLE CON SUSTANCIA EMBOLIZANTE DE PUNTA DESPRENDIBLE (MPD)**

1. **Mecanismo de acción**

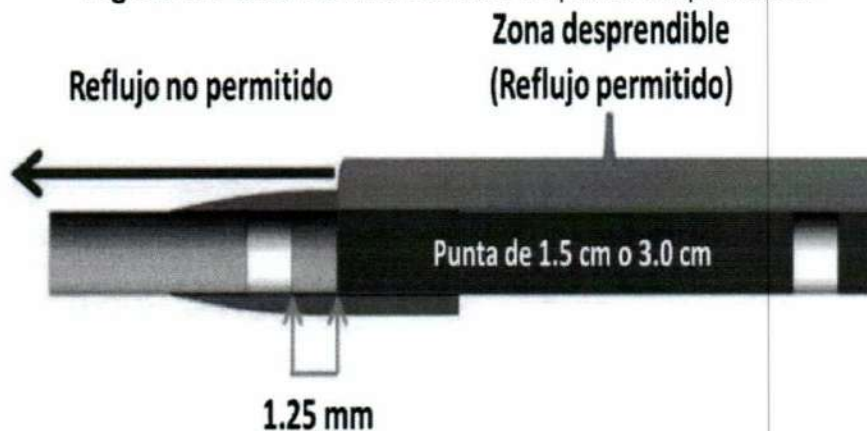El MPD es un microcatéter que sirve como vía para la inyección de sustancias embolizantes en las malformaciones arteriovenosas (principalmente cerebrales). El MPD es de acero inoxidable en el eje proximal del dispositivo, y nitinol trenzado distal. Asimismo, está cubierto de politetrafluoroetileno, y debe ser compatible con sustancias que contienen DMSO (Medtronic 2017). Tiene un diámetro de 1.5 Fr (0.5 mm) distal y 2.7 Fr (0.9 mm) proximal, una longitud total del catéter de 167 cm, y una longitud de la parte desprendible de 1.5 cm a 3 cm (Medtronic 2017, SONIC Balt 2015). Es su punta desprendible lo que diferencia al MPD del MC. Su punta permite el rebase de la sustancia embolizante, y en caso de quedar atrapada en la sustancia, es posible desprender esta fracción del dispositivo mediante tracción suave del microcatéter.

El dispositivo debe ser ingresado a la vasculatura por vía transfemoral, y es dirigido hacia el cerebro con apoyo de fluoroscopia y angiografía. Primero, se introduce un



catéter guía hasta la lesión en el cerebro. Luego, se introduce el MPD hasta posicionar la punta del dispositivo dentro de la MAC. Una vez verificada su posición mediante fluoroscopia, se procede a inyectar la sustancia de copolímero de etilen-vinil-alcohol, polvo de tantalio micronizado suspendido y DMSO. Al mezclarse estos componentes, la sustancia adoptará una consistencia dura de tipo esponjosa, radiopaca, y fluorescente¹⁵ que permitirá la embolización de la malformación. Una vez finalizado el procedimiento, se procede al retiro del dispositivo. En caso de ocurrir entrapamiento¹⁶ de la punta del catéter en la sustancia embolizante, mientras este solo se dé en la porción desprendible del MPD, es posible retirar la tecnología mediante tracción de la misma, a partir de la cual se desprenderá la punta del dispositivo. Es preciso señalar que, la punta retenida en la sustancia embolizante debe ser monitoreada periódicamente pues podría ocurrir migración de la misma a través de la vasculatura cerebral; pudiendo producir un émbolo y consecuencias desfavorables para el paciente.

Figura 1: Punta del microcatéter de punta desprendible.



(Adaptada de: "Experience with Detachable Tip Microcatheter"
http://www.svin.org/files/Experiencia_Fifi.pdf)

2. Clasificación de riesgo e indicaciones de uso

EL MPD de la marca APOLLO™ se encuentra aprobado por la Food and Drug Administration (FDA) para su comercialización en los Estados Unidos desde el 10 de junio de 2014, bajo la denominación de dispositivo neurológico de clase III¹⁷, y con indicación de uso para procedimientos de embolización de MAC (Endovascular Today 2014).

¹⁵ Propiedad que le otorga el polvo de tantalio micronizado, y sirve para monitorear el procedimiento mediante fluoroscopia.

¹⁶ Cuando el microcatéter queda atrapado en la sustancia embolizante durante el procedimiento de embolización. Al traccionarlo podría o no ocurrir retención de la punta o de una fracción del dispositivo.

¹⁷ La FDA clasifica los dispositivos médicos en 3 grupos. Clase I o "bajo riesgo de enfermedad o lesión", Clase II o "riesgo moderado" y Clase III o "aquellos dispositivos que sustentan la vida humana o son de importancia sustancial en prevenir el deterioro de la salud o presentan un riesgo potencial de enfermedad o lesión".
<https://www.fda.gov/medical-devices/device-approvals-denials-and-clearances/pma-approvals#search>

Por otro lado, el MPD de la marca SONIC está aprobado para su comercialización en la Unión Europea mediante la marca de Conformidad Europea (CE marking) desde el año 2008 (Lanzer 2018).

Actualmente, en el Perú, la Dirección General de Medicamentos, Insumos y Drogas (DIGEMID) tiene registro vigente de los siguientes dispositivos MPD:

TABLA 2. Dispositivos microcatéter compatible con sustancia embolizante de punta desprendible registrados en la DIGEMID.

Tipo	Marca y modelo	Código	Representante	Fabricante	Origen	Vigencia
MPD	APOLLO™ ONYX™ DELIVERY MICRO CATHETER.	DM13983E	COVIDIEN PERU S.A.	MICRO THERAPEUTI CS, INC DBA ev3 NEUROVASC ULAR	Estados Unidos	30 de enero de 2023
MPD	CATETERES SELECTIVOS E HIPERSELECTIV OS GAMA SONIC.	DM2286E	CARDIO PERFUSION E.I.R.LTDA.	BALT EXTRUSION	Francia	29 de mayo de 2023

3. Reportes de seguridad

En la plataforma MAUDE¹⁸ de la FDA entre el 31 de marzo del 2019 y el 31 de marzo del 2021 se han registrado 57 casos de malfuncionamiento de la tecnología MPD¹⁹. La mayoría de los casos están relacionados a la ruptura o desprendimiento prematuro de la punta del microcatéter (43.9 %), fugas de la sustancia embolizante (35.1 %), y dificultad o imposibilidad para desprender la punta del dispositivo (10.5 %). Además, en el mismo periodo, se han reportado 23 casos de EA posiblemente relacionados a la tecnología. Los EA más frecuentes fueron: embolización de un fragmento²⁰ de la tecnología durante el procedimiento con necesidad de intervención mediante cateterismo o cirugía para retirar el fragmento (43.5 %); y, fugas de sustancia embolizante (30.4 %), de los cuales dos pacientes tuvieron consecuencias clínicas de interés, uno experimentó un infarto cerebral posprocedimiento, y el segundo, presentó oclusión de un vaso principal cerebral que conllevó a secuela permanente del paciente,

¹⁸ MAUDE es una base de datos que alberga reportes de EA, o malfuncionamiento de dispositivos médicos aprobados por la FDA. Los reportes son registrados por informantes obligatorios (fabricantes, importadores e instituciones dónde se utilizan los dispositivos) y notificantes voluntarios como: profesionales de la salud, pacientes y consumidores.

¹⁹ Se empleó el nombre comercial "APOLLO" del fabricante MICRO THERAPEUTICS como términos de búsqueda de reportes de eventos en la plataforma MAUDE FDA. Debido a que los MPD de la marca SONIC del fabricante BALT EXTRUSION no cuentan con aprobación de uso en los Estados Unidos de América, no se utilizó su nombre comercial como término para la búsqueda de reportes en el registro MAUDE.

²⁰ Ruptura de una fracción de la tecnología (sin especificar si se trata de la punta desprendible u otra fracción de la tecnología) que genera la obliteración accidental del flujo sanguíneo cerebral normal.



con insuficiencia respiratoria y hemiparesia izquierda. Por otro lado, en los últimos cinco años (31 de marzo del 2016 – 31 de marzo del 2021) se reportaron dos casos de muerte presuntamente asociados con el uso de la tecnología, uno de ello debido a hemorragia fatal de un aneurisma durante el procedimiento de embolización de MAC, y el segundo debido a ictus hemorrágico a las tres semanas posprocedimiento, aunque, según señalan ambos reportes, no fue posible determinar de manera concluyente que el MPD fuera el que causó estos desenlaces.

4. Costos



Según la información proporcionada por los médicos especialistas del Servicio de Neurorradiología del HNGAI, el número de casos elegibles para el procedimiento de embolización de MAC con MPD sería de 60 pacientes anuales, y el número promedio de MPD a ser empleados por paciente es de dos.

En base a la información de costos proporcionados por los médicos especialistas y la información correspondiente a los últimos procesos de adquisición de EsSalud, se ha calculado de manera simple una comparación de los costos entre el MPD y el MC.



TABLA 3. Estimación de costos del MPD y MC.

Ítem	Precio Unitario	Demanda anual	Costo anual (solo adquisición del dispositivo)
Microcatéter compatible con sustancia embolizante de punta desprendible (MPD)	S/ 3,200.00 ²¹	60 pacientes (120 dispositivos)	S/ 384,000.00
Microcatéter compatible con sustancia embolizante convencional (MC)	S/ 3,200.00 ²²	60 pacientes (120 dispositivos)	S/ 384,000.00

Fuente: Anexo 1 de la NOTA N°368-GRPA-ESSALUD-2020 y reporte de procesos de EsSalud con pedidos emitidos entre el 01-01-2020 y 30-12-2020.



Por otro lado, es preciso mencionar que tanto la tecnología MPD como MC requieren además de la disponibilidad de un angiógrafo, con fines diagnósticos de la MAC, y un fluoroscopio, para visualización en tiempo real del procedimiento de embolización. Estos equipos se encuentran actualmente disponibles en EsSalud.

²¹ Tomando en cuenta la información proporcionada por los especialistas en la NOTA N°368-GRPA-ESSALUD-2020.

²² Tomando en cuenta el Reporte de procesos de EsSalud con pedidos emitidos entre el 01-01-2020 y el 31-12-2020, se calculó un promedio del total de los costos de las adquisiciones de la tecnología durante el período en mención.

III. MÉTODOS

A. ESTRATEGIA DE BÚSQUEDA

Se realizó una búsqueda sistemática de información con el objetivo de identificar la mejor evidencia disponible a la fecha (marzo 2021) sobre la eficacia y seguridad de la embolización de MAC con el MPD, en comparación con MC. Se realizó una búsqueda bibliográfica avanzada en las bases de datos de PubMed²³, Cochrane Library y LILACS (Literatura Latinoamericana y del Caribe en Ciencias de la Salud).

La búsqueda sistemática fue suplementada con una búsqueda manual en la lista de referencias bibliográficas de los estudios incluidos en la ETS. Además, se realizó una búsqueda de literatura gris en el motor de búsqueda Google, a fin de poder identificar otras publicaciones de relevancia que pudiesen haber sido omitidas por la estrategia de búsqueda o que no hayan sido publicadas en las bases de datos consideradas. Asimismo, se realizó una búsqueda dentro de las páginas web pertenecientes a grupos que realizan ETS y GPC; incluyendo, el National Institute for Health and Care Excellence (NICE), la Canadian Agency for Drugs and Technologies in Health (CADTH), la Haute Autorité de Santé (HAS), el Institut für Qualität und Wirtschaftlichkeit im Gesundheitswesen (IQWiG), además de la Base Regional de Informes de Evaluación de Tecnologías en Salud de las Américas (BRISA) y páginas web de sociedades especializadas en el manejo de la embolización de MAC, como la American Heart Association, la American Stroke Association, y la European Stroke Organization.

Por último, se realizó una búsqueda de estudios clínicos en ejecución o aún no terminados en:

- ClinicalTrials.gov
- International Clinical Trial Registry Platform (ICTRP)

B. TÉRMINOS DE BÚSQUEDA

Para que la búsqueda de información pueda ser empleada para responder a la pregunta PICO, se elaboraron estrategias de búsqueda sensibles con términos relacionados a la población de interés y la intervención. Se emplearon términos MeSH²⁴, términos controlados y términos generales de lenguaje libre, junto con operadores booleanos acordes a cada una de las bases elegidas para la búsqueda. Con la estrategia de búsqueda en PubMed, se generaron alertas diarias de correo electrónico con el objetivo

²³ Se configuró un sistema de alertas semanal en PubMed en caso se publique nueva evidencia que cumpla con los criterios de la inclusión de la ETS. Se empleó la estrategia de búsqueda disponible en el anexo 1 para configurar las alertas.

²⁴ Acrónimo de Medical Subject Headings, que es el nombre del tesoro de terminología controlada para la literatura científica creado por la Biblioteca nacional de Medicina de los Estados Unidos (NLM, por sus siglas en inglés)

de identificar a aquellos estudios publicados en esta base de datos luego del 21 de marzo de 2021.

Las estrategias de búsqueda empleadas en las distintas bases de datos consideradas junto con los resultados obtenidos pueden visualizarse en las tablas 1, 2 y 3 del material suplementario.



C. CRITERIOS DE ELEGIBILIDAD

La evidencia incluida en este documento se encuentra organizada de acuerdo a la pirámide de jerarquía de la evidencia de Haynes (Dicenso, Bayley, and Haynes 2009) de tal manera que la evidencia con mayor nivel metodológico ha sido priorizada. Por lo tanto, se ha considerado la inclusión de estudios en este orden: GPC, ETS, revisiones sistemáticas (RS) con y sin meta-análisis (MA), y ensayos clínicos aleatorizados (ECA) que hayan evaluado la pregunta PICO de interés para el presente dictamen preliminar.

No se fijaron restricciones de idioma, tiempo, ni localización geográfica en la búsqueda realizada en las bases de datos consideradas. De no encontrarse los tipos de estudios antes mencionados, se permitió la inclusión de GPC basadas en consenso de expertos, así como de ensayos clínicos no aleatorizados y estudios observacionales que evaluaron el uso de la tecnología MPD con o sin grupo de comparación que permitan una evaluación preliminar de la seguridad y otros desenlaces relevantes.

Se han excluido revisiones narrativas de la literatura, reportes o series de casos, cartas al editor, opiniones de expertos, editoriales, resúmenes de congreso, protocolos de estudio e informes técnicos de casas comerciales.

La selección de estudios fue llevada a cabo en dos fases. La primera fase consistió en la revisión por dos evaluadores de los títulos o los resúmenes de los estudios, lo que permitió preseleccionar los estudios a incluir y/o a los que requerían de más información para decidir. En la segunda fase, un evaluador aplicó de nuevo los criterios de elegibilidad empleando el texto completo de los estudios que fueron pre-seleccionados (Figura 2).

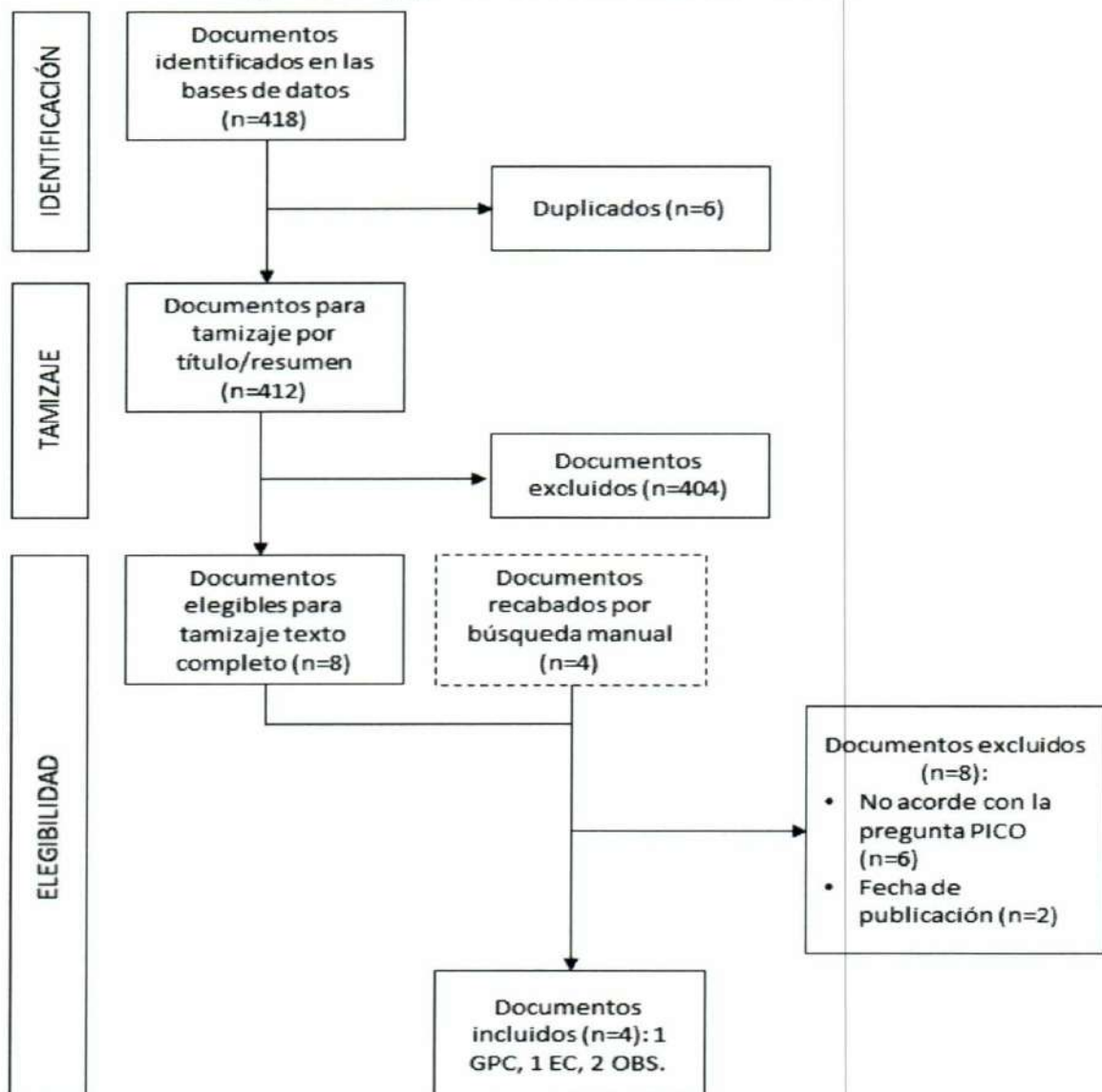
Con respecto a las GPC, se priorizaron aquellas publicadas en los últimos dos años que utilizaron una metodología basada en la búsqueda sistemática de la evidencia además de un sistema de gradación de las recomendaciones. Además, se excluyeron las GPC que fueron publicadas con fecha previa a la aprobación de la tecnología MPD de mayor antigüedad (2008).



IV. RESULTADOS

Se identificaron 418 estudios a partir de la búsqueda bibliográfica; de los cuales 412 fueron elegibles para tamizaje por título y resumen, luego de eliminar duplicados. La selección de estudios por título y resumen se realizó mediante una evaluación por pares empleando el aplicativo web Rayyan. Como resultado, se obtuvieron 12 estudios elegibles para evaluación a texto completo por un evaluador (ocho como resultado de la búsqueda sistemática y cuatro de la búsqueda manual); de los cuales cuatro estudios fueron incluidos en la presente evaluación.

Figura 2. Flujoograma de selección de la evidencia.



GPC: Guías de práctica clínica, EC: Ensayos clínicos, OBS: Estudios observacionales.

A. SINOPSIS DE LA EVIDENCIA

Como producto de la búsqueda bibliográfica y selección sistemática, se incluyeron: una GPC basada en consenso de expertos, un ensayo clínico de fase IV y dos estudios observacionales. A continuación, se reporta brevemente el cuerpo de evidencia de acuerdo con la pirámide de jerarquía de la evidencia de Haynes.

Guías de Práctica Clínica

Publicaciones incluidas en la evaluación de la evidencia:

- Kato et al., 2019. "Expert Consensus on the Management of Brain Arteriovenous Malformations"²⁵ (Kato et al. 2019).

Publicaciones No incluidas en la evaluación de la evidencia:

- Vázquez-Herrero et al., 2005. "Guía práctica para la realización del tratamiento endovascular en Malformaciones Arteriovenosas cerebrales (MAVs)" (Grupo español de neurorradiología intervencionista (GENI) 2005).

Esta GPC fue elaborada por el Grupo Español de Neurorradiología Intervencionista (GENI), con la finalidad de elaborar una GPC para el tratamiento endovascular de las MAC, así como delimitar sus indicaciones, contraindicaciones y requisitos mínimos necesarios para su práctica. Sin embargo, la GPC fue publicada en el año 2005, tres años antes de la aprobación de la tecnología en la Unión Europea (2008) y nueve años antes de la aprobación de la tecnología por la FDA (2014), por ello, se excluyó al documento de la evaluación.

- Ogilvy et al., 2001. "Recommendations for the Management of Intracranial Arteriovenous Malformations A Statement for Healthcare Professionals From a Special Writing Group of the Stroke Council, American Stroke Association" (Ogilvy et al. 2001).

Esta GPC fue elaborada por la American Stroke Association (ASA), para emitir recomendaciones sobre el manejo de MAC. Sin embargo, esta GPC fue publicada en el 2001, mientras que la aprobación de la tecnología en evaluación en la Unión Europea ocurrió en el 2008, y por la FDA en el 2014. Por ello, se excluyó al documento de la evaluación.

²⁵ De acuerdo a lo establecido en los criterios de elegibilidad, se incluyó una GPC basada en un consenso de expertos, debido a la ausencia de GPC que cumplieran todos los criterios de elegibilidad.

Ensayos Clínicos

Publicaciones incluidas en la evaluación de la evidencia:

- Meyers et al., 2021. "Safety of the APOLLO Onyx delivery microcatheter for embolization of brain arteriovenous malformations: results from a prospective post-market study" (Meyers et al. 2021).

Estudios Observacionales

Publicaciones incluidas en la evaluación de la evidencia:

- Ozpar et al., 2019. "Endovascular treatment of intracranial arteriovenous malformations using detachable-tip microcatheters and Onyx 18®" (Ozpar et al. 2019)
- Akmangit et al., 2014. "Preliminary Experience with Squid: A New Liquid Embolizing Agent for Avm, Av Fistulas and Tumors" (Akmangit et al. 2014).

Publicaciones No incluidas en la evaluación de la evidencia:

- Miller et al., 2018. "Onyx embolization with the Apollo detachable tip microcatheter: A single-center experience" (Miller et al. 2018).

Se trata de un estudio observacional retrospectivo que evaluó el uso de MPD en pacientes con indicación para procedimientos de embolización de malformaciones arteriovenosas de la cabeza, cuello y columna entre julio del 2014 y agosto del 2016. El estudio reportó que, de 58 procedimientos de embolización realizados con MPD en 37 pacientes, 13 procedimientos correspondieron a embolización de MAC. No obstante, no se reportaron resultados para este grupo en particular, sino que se reportaron los resultados tomando en cuenta todos los tipos de malformación arteriovenosa de forma agrupada. Por ende, debido a que no es posible conocer cuáles son los resultados para la población de la pregunta PICO el estudio fue excluido de la evaluación.

- Strauss et al., 2013. "Critical appraisal of endovascular treatment of brain arteriovenous malformation using Onyx in a series of 92 consecutive Patients" (Strauss et al. 2013).

Se trata de un estudio observacional retrospectivo que tuvo por objetivo evaluar el procedimiento de embolización con sustancia con DMSO en pacientes con MAC. El estudio mencionó en el resumen e introducción del artículo que se emplearon MPD para realizar los procedimientos de embolización. No obstante, al verificar la metodología del estudio, los autores del artículo citan una publicación previa dónde se describen los detalles de los procedimientos de embolización realizados

(Maimon et al. 2010), en la cual se reporta el uso de MPD en 75 % de los casos y MC en 25 % de los casos. Asimismo, el estudio no reporta desenlaces en pacientes que fueron tratados con MPD solamente. Por ello, dado que no es posible conocer los resultados únicamente para la intervención y población de la pregunta PICO, el estudio no fue incluido en la evaluación.



- Fernández et al., 2016. "Tratamiento combinado de MAVs intra craneales, embolización seguida de cirugía, por el mismo equipo de neurocirujanos. Nuestra experiencia" (Fernández J and Goldman JM 2016).

Se trata de un estudio observacional retrospectivo realizado con el objetivo de evaluar la utilidad del procedimiento de embolización de MAC con el uso de sustancia embolizante con DMSO, seguida de resección micro quirúrgica de la malformación. En la sección materiales y métodos del artículo se reportó que para el procedimiento de embolización de las malformaciones se emplearon MPD y MC. En la sección de resultados se reportó que se empleó MPD en el 51 % y MC en el 49 % de los pacientes tratados, no obstante, no se reporta resultados comparativos entre ambas tecnologías para los pacientes embolizados. Por ende, debido a que no es posible conocer los resultados únicamente para la intervención de interés de la pregunta PICO, el estudio fue excluido de la evaluación.



- Maimon et al., 2010. "Brain Arteriovenous Malformation Treatment Using a Combination of Onyx and a New Detachable Tip Microcatheter, SONIC: Short-Term Results" (Maimon et al. 2010).

Se trata de un estudio observacional prospectivo que incluyó a pacientes con MAC que fueron sometidos a procedimientos de embolización. El estudio tuvo por objetivo reportar la experiencia de uso reciente (14 meses) de procedimientos de embolización mediante MPD y sustancia con DMSO en el tratamiento de pacientes con MAC tratados en una unidad de intervenciones neurorradiológicas en Israel. De 46 pacientes incluidos en el estudio, 43 fueron sometidos a embolización con sustancia con DMSO, los cuáles formaron parte de la presente publicación. Según se especifica en el documento, los procedimientos de embolización fueron realizados con MPD y MC. Se llevaron a cabo 76 procedimientos de embolización en los cuáles se embolizaron 124 alimentadoras arteriales²⁶ (93 con MPD, y 31 con MC). Los únicos desenlaces diferenciados reportados para las tecnologías MPD y MC, fueron: el volumen promedio (2.5 ± 22 vs. 1.7 ± 1.3 mL, $p < 0.05$, prueba de t de student), y volumen máximo (0.7 vs. 5.6 mL) de sustancia con DMSO inyectada. Sin embargo, dado que estos son desenlaces técnicos, no fueron desenlaces considerados en la PICO de la presente ETS. Por ello, dado que no es posible



²⁶ Arteria que provee flujo sanguíneo a la MAC. Una malformación puede tener una o más alimentadoras arteriales.

conocer los resultados para desenlaces clínicos considerados en la PICO según el tipo de tecnología empleada, el estudio fue excluido de la evaluación.



- Flores et al., 2019. "Use of the Apollo detachable-tip microcatheter for endovascular embolization of arteriovenous malformations and arteriovenous fistulas" (Flores et al. 2019).

Se trata de un estudio observacional retrospectivo que empleó los datos de pacientes atendidos por MAC y fistulas arteriovenosas en dos centros cerebrovasculares terciarios de la ciudad de Pittsburgh en Pensilvania, Estados Unidos. El objetivo del estudio fue el de evaluar la utilidad del MPD para procedimientos de embolización de MAC y fistulas arteriovenosas, con especial atención en las aplicaciones del microcatéter, su perfil de seguridad, e implicancias técnicas para su uso en la práctica de las neurointervenciones. Se analizaron los registros médicos de 61 pacientes con MAC o fistulas arteriovenosas entre julio del 2014 y octubre del 2016. De los 61 pacientes, 51 (83.6 %) presentaron MAC. Sin embargo, el estudio reportó resultados para toda la población de estudio sin diferenciar si estos presentaron MAC o fistulas arteriovenosas. Solo se reportaron de forma diferenciada las tasas de desprendimiento de la punta del catéter, desenlace que ocurrió en 30 de 150 (20 %) procedimientos de embolización de MAC. Por lo tanto, dado que este no es un desenlace de interés para la presente pregunta PICO, el estudio fue excluido de la evaluación por no cumplir con el criterio de desenlaces de la pregunta PICO.



- Altschul et al., 2014. "Safety and efficacy using a detachable tip microcatheter in the embolization of pediatric arteriovenous malformations" (Altschul et al. 2014).

Se trata de un estudio observacional prospectivo realizado en población pediátrica con MAC profundas, en quienes se practicó procedimientos de embolización empleando un MPD. El objetivo del estudio fue describir la seguridad y eficacia del uso de MPD en procedimientos de embolización de MAC profundas, malformaciones piales, y malformación de la vena de Galeno. Entre marzo del 2013 y enero del 2014, se atendieron 11 pacientes pediátricos en 14 procedimientos con un total de 27 inyecciones de sustancia embolizante mediante MPD. Sin embargo, solo cuatro de los pacientes tuvieron la condición de MAC, y no se reportaron resultados diferenciados para esa población. En consecuencia, dado que no se reportó desenlaces diferenciados para la población de interés de la PICO del presente dictamen, el estudio fue excluido de la evaluación.



B. DESCRIPCIÓN Y EVALUACIÓN DE LA EVIDENCIA

i. Guías de práctica clínica

Kato et al., 2019. “Expert Consensus on the Management of Brain Arteriovenous Malformations” (Kato et al. 2019)

Se trata de una GPC elaborada por un grupo de expertos en neurocirugía provenientes de 11 países (seis países asiáticos, tres europeos, y dos americanos). El objetivo del documento fue el de emitir recomendaciones para el manejo de las MAC. Según señalan los autores, para la elaboración del documento, se realizó una revisión extensa de la evidencia respecto al manejo de las MAC. Para ello, se llevó a cabo una reunión del grupo de expertos en enero del año 2019 en la ciudad de Hanói, Vietnam. La reunión fue conducida en un formato de preguntas y respuestas, y el documento final se obtuvo luego de alcanzar un consenso general de los miembros del grupo de expertos. El documento no brinda mayores detalles acerca de los métodos empleados para su elaboración.

Este documento no hace mención en sus recomendaciones (u otras secciones) a la tecnología MPD, u otro tipo de tecnologías, para el tratamiento de embolización de MAC. En cuanto a otras menciones de relevancia para el tratamiento de pacientes con MAC se rescata lo siguiente:

- En la sección “Embolización pre-quirúrgica”, se menciona al procedimiento de embolización como tratamiento pre-quirúrgico que ayuda a la reducción del tamaño de la malformación arteriovenosa y reduce el riesgo de hemorragia durante la cirugía. Asimismo, señalan que la sustancia con DMSO es el agente de elección para procedimientos de embolización.

Al respecto, no se cita la evidencia utilizada para sustentar dicha mención; aunque dentro de la sección se citó a dos documentos. Uno de los documentos corresponde a una declaración científica de la American Heart Association/American Stroke Association (AHA/ASA) (Derdeyn et al. 2017) sobre el manejo de las MAC que menciona que: “el desarrollo de MPD, facilita la infusión prolongada de sustancia con DMSO, y que este dispositivo ha hecho posible la embolización curativa de las malformaciones arteriovenosas en casos seleccionados”.

El documento de la AHA/ASA cita cuatro estudios para sustentar esta mención. Tres de los estudios (Mounayer et al. 2007, van Rooij et al. 2012, Weber et al. 2007), emplearon un MC para embolización con sustancia con DMSO en pacientes con MAC. Solo el estudio de Maimon et al. empleó tanto MPD como MC para procedimientos de embolización de MAC utilizando sustancias con

DMSO, sin reportar resultados de manera diferenciada para cada tipo de catéter (Maimon et al. 2010). Por otro lado, el segundo estudio citado por la GPC de Kato et al. evaluó una serie de casos de pacientes pediátricos que tuvo por objetivo analizar los desenlaces de pacientes con MAC con o sin ruptura (Nerva et al. 2016), luego de haber sido atendidos con un esquema de tratamiento multimodal, que incluyó embolizaciones utilizando una sustancia con DMSO. Sin embargo, el estudio no menciona qué microcatéter se empleó para realizar el procedimiento de embolización.



Análisis crítico

Esta GPC no menciona dentro de sus recomendaciones, u otras secciones del documento, al MPD para el tratamiento de embolización de las MAC. Sin embargo, el documento sí menciona que la sustancia con DMSO es el agente embolizante de elección, el cual, según se conoce, puede ser aplicado con MC o MPD. Dicha mención se basa en estudios que utilizaron principalmente MC o no especificaron qué tipo de catéter se empleó para realizar la inyección de la sustancia embolizante.

Es preciso mencionar que esta es una GPC basada en el consenso de expertos, que es un tipo de publicación que presenta un sistema de elaboración menos riguroso que las GPC habituales. Una de las principales limitaciones de esta GPC es que no reporta haber realizado una búsqueda sistemática de la evidencia, lo que podría ocasionar que exista una selección no objetiva de la evidencia para emitir las recomendaciones. En consecuencia, las recomendaciones pueden estar basadas en preferencias o experiencias personales de los miembros del grupo de expertos. No obstante, independientemente de sus limitaciones, la GPC no hace recomendaciones sobre qué tipo de microcatéter se debe emplear en procedimientos de embolización de MAC.

ii. Ensayos clínicos

Meyers et al., 2021. “Safety of the APOLLO Onyx delivery microcatheter for embolization of brain arteriovenous malformations: results from a prospective post-market study” (Meyers et al. 2021)

Se trata del reporte de resultados de un ensayo clínico de fase IV, de un solo brazo, multicéntrico y de evaluación poscomercialización del MPD, registrado en *ClinicalTrials.gov* con código NCT02378883. El objetivo del estudio fue evaluar la seguridad de la tecnología al ser utilizada en procedimientos de embolización de MAC; empleando sustancias embolizantes con DMSO. Los procedimientos de embolización fueron llevados a cabo entre mayo del 2015 y febrero del 2018 en 22 centros de reclutamiento de los estados de Colorado y Massachusetts en los Estados Unidos de América.



Los criterios de inclusión para el estudio fueron: Haber sido diagnosticados con MAC, encontrarse clínica y neurológicamente estables por un mínimo de 48 horas previas a la embolización, tener una expectativa de vida de al menos un año, estar de acuerdo y ser capaces de completar todos los procedimientos requeridos por el estudio y haber firmado el formulario de consentimiento informado, o haber sido autorizados por el representante legal autorizado en caso de ser menores de edad. En cuanto a los criterios de exclusión se consideraron: Sujetos que se encontraban recibiendo otras tecnologías de experimentación para el tratamiento de MAC u otras enfermedades cerebrovasculares, sujetos con desórdenes hemorrágicos y sujetos con contraindicación de uso de vasodilatadores.

Los procedimientos de embolización se realizaron con la tecnología MPD y con una sustancia embolizante con DMSO. Los procedimientos se realizaron en una sala de neuroangiografía bajo sedación intravenosa o anestesia general. Según el manuscrito, los procedimientos de embolización fueron realizados bajo estándares locales en cada centro de reclutamiento. Los pacientes fueron monitorizados en el hospital al menos durante 24 horas luego del procedimiento de embolización o hasta el alta, y posteriormente fueron evaluados a los 30 días y 12 meses. Los pacientes que no experimentaron un evento adverso (EA) y sin retención²⁷ del catéter en la sustancia embolizante se consideraron para seguimiento solo hasta los 30 días posteriores al procedimiento, mientras que, aquellos con retención de catéter, y/o la punta del catéter, y/o aquellos que fueron sometidos a múltiples procedimientos de embolización fueron monitoreados hasta los 12 meses.

El desenlace primario del estudio fue la incidencia de EA relacionados al catéter, el cual combina desenlaces procedimentales y clínicos (desprendimiento prematuro y no intencional de la punta del microcatéter con secuelas clínicas²⁸, o ruptura del catéter con secuelas clínicas, o entrapamiento del catéter en la vasculatura). Los desenlaces secundarios evaluados hasta los 30 días posprocedimiento fueron: Tasa de desprendimiento prematuro (no intencional) del catéter, tasa de desprendimiento intencional del catéter, tasa de migración posembolización de la punta del catéter retenido, incidencia de EA relacionados al procedimiento (sin especificar cuáles fueron los EA evaluados) y tasa de filtración en la zona de desprendimiento de la punta del catéter sin secuelas clínicas. Los desenlaces secundarios evaluados a los 12 meses posprocedimiento en pacientes en quienes ocurrió retención del catéter, y/o la punta del catéter, y/o aquellos que fueron sometidos a múltiples procedimientos de embolización fueron: Incidencia de EA y eventos adversos serios (EAS), y tasa de migración posembolización de la punta del catéter retenido. Se definió EA, como cualquier incidente médico desfavorable, daño o enfermedad no intencional, o signos clínicos

²⁷ Cuando la punta o una fracción del microcatéter queda atrapada en la sustancia embolizante y permanece dentro del paciente luego de finalizado el procedimiento de embolización.

²⁸ Se definió secuelas clínicas como cualquier déficit neurológico relacionado a lesiones dentro del territorio vascular cateterizado.

adversos (incluyendo hallazgos de laboratorio anormales), los cuales fueron clasificados como serios²⁹ o no serios. Los EA y EAS fueron revisados y adjudicados por un comité independiente de tres médicos expertos en el tratamiento y embolización de MAC.

Resultados

Se reclutaron 112 participantes, de los 161 originalmente planificados³⁰ (sin especificar porqué se detuvo el estudio antes de completar el tamaño de muestra), los pacientes tenían una edad media de 44.1 ± 17.6 años, y un promedio de varones de 56.3 %. Antes de ser sometidos al procedimiento, un 45.5 % de los participantes se presentaron con hemorragia intracraneal, un 51.1 % con dolor de cabeza o migrañas, 21.4 % con convulsiones, y 35.7 % con drenaje venoso profundo. Se realizaron 142 procedimientos en el total de pacientes incluidos, dos pacientes fueron sometidos a cuatro procedimientos, tres a tres procedimientos, 17 a dos procedimientos, y 90 a un solo procedimiento.

Se reportaron los siguientes desenlaces de relevancia para la PICO:

Tasas de EA a los 30 días:

Se reportó una tasa de EA relacionados al procedimiento de 27.7 % (31/112 pacientes). De ellos, 12 fueron catalogados como EAS (10.7 %, 12/112). No se reportaron EA desagregados para este desenlace.

Tasas de EA a los 12 meses:

Se reportó que 68 de 112 pacientes (60.7 %) presentaron algún EA a los 12 meses de seguimiento. Además, se registraron 61 EAS en 39 pacientes (34.82 %, 39/112). Según el registro en *ClinicalTrials.gov*, los EAS más comunes fueron: Ictus isquémico con 6/61 casos (9.83 %), hemorragia intracraneal con 4/61 casos (6.55 %), y encefalopatías con 3/61 casos (4.91 %). Asimismo, según el manuscrito, 18 EAS fueron adjudicados como relacionados al procedimiento en 14/112 pacientes (12.5 %); siendo los eventos más comunes las hemorragias intracraneales³¹ con 4/18 casos (22.2 %), el ictus isquémico con 3/18 casos (16.7 %), y las perforaciones de vasos sanguíneos con 2/18 casos (11.1 %).

²⁹ EA que pueden ocasionar la muerte, o deterioro serio de la salud, y que resultan en: (1) enfermedad o daño que amenaza la vida del paciente, (2) incapacidad fisiológica permanente, (3) hospitalización u hospitalización prolongada, o (4) requieren una intervención médica o quirúrgica para prevenir un daño o enfermedad amenazante para la vida o incapacidad fisiológica permanente.

³⁰ La información del tamaño de muestra calculado se obtuvo del protocolo del estudio, disponible en el registro de *ClinicalTrials.gov*. Según el protocolo, se calculó un tamaño de muestra de 161 pacientes, con una tasa de desgaste del 13 %, y un estimado de la tasa del desenlace primario (retención del catéter para el cálculo de muestra) del 5.6 %. Tomando en cuenta estas características se estimó que el límite superior del IC 95% de una cola para dicha tasa del desenlace primario sería 9.6 %. Este último valor fue considerado como el punto de corte esperado para el desenlace primario del estudio, el cual sería comparado con límite superior del IC 95% de una cola del desenlace primario observado. Si este último era menor de 9.6 %, entonces se consideraba que el MPD evaluado alcanzaría el desempeño de seguridad adecuado.

³¹ Incluyen las hemorragias cerebrales que en el manuscrito se presentan como una condición distinta.

Mortalidad por todas las causas a los 12 meses:

Se reportaron 3/112 muertes por cualquier causa (2.7 %). Una de las muertes ocurrió debido a un EAS de embolismo gaseoso (muerte neurológica), la segunda muerte ocurrió debido a cáncer pulmonar (EAS debido a enfermedad concomitante) y la tercera muerte fue causada por ictus hemorrágico el día 339 luego del procedimiento de embolización, y fue adjudicado como un EAS de muerte neurológica. En ninguno de los casos se precisó si las muertes se debieron al uso de la tecnología o al procedimiento de embolización.

Desprendimiento prematuro y no intencional de la punta del microcatéter con secuelas clínicas, o ruptura del catéter con secuelas clínicas, o entrapamiento del catéter en la vasculatura (desenlace primario de interés):

Ninguno de los pacientes sometidos al procedimiento de embolización presentó este desenlace. En base a este resultado los autores del estudio concluyeron que el MPD demostró la seguridad esperada³².

Entrampamiento o ruptura del catéter:

Ocurrió entrapamiento con retención de la punta del catéter en la sustancia embolizante en 68 de los 112 pacientes intervenidos (60.7 %). No se identificaron casos de migración de la punta del catéter a los 30 días ni a los 12 meses de seguimiento.

Análisis crítico

En este estudio, en ninguno de los pacientes se presentó un desprendimiento prematuro de la punta del microcatéter con secuelas clínicas, o ruptura del catéter con secuelas clínicas, o entrapamiento del catéter en la vasculatura. Sin embargo, se reportaron otros EA y EAS a los 30 días y 12 meses de seguimiento. Entre los EA más comunes se identificaron ictus isquémicos, hemorragias cerebrales, encefalopatías, y perforaciones de vasos sanguíneos. Al respecto, estos eventos podrían comprometer la vida e independencia funcional del paciente con MAC. Asimismo, es de notar que en seis de cada 10 participantes intervenidos ocurrió la retención de la punta desprendible del microcatéter en la sustancia embolizante.

Al ser un estudio sin grupo de comparación, no es posible evaluar la eficacia y seguridad de MPD, en comparación con MC. Por ello, este estudio solo es útil para evaluar preliminarmente la seguridad de la tecnología; sobre todo en relación a EA que puedan aparecer en el tiempo (hasta un año luego de realizado el procedimiento). No obstante, tampoco permite establecer causalidad con respecto a los desenlaces observados.

³² El límite superior del IC 95 % de una cola calculado para esta tasa fue de 2.8 %, el cual es menor que el punto de corte establecido de 9.6 %, con lo cual se concluyó que el MPD era seguro.

Por último, es preciso mencionar que, el estudio en evaluación fue financiado por una empresa fabricante de tecnologías para el tratamiento de MAC, incluidos los MPD, hecho que cobra relevancia especialmente cuando no se puede cegar la intervención en los médicos tratantes, por lo cual estos últimos podrían ser más cuidadosos que lo usual al momento de realizar procedimientos de embolización empleando la tecnología MPD. Asimismo, previamente, se ha descrito en la literatura que cuando las empresas fabricantes de tecnologías sanitarias financian un estudio, la probabilidad de que se observen resultados que favorecen a las tecnologías que se encuentran siendo probadas es mayor en comparación a los resultados provenientes de estudios que son financiados por otras fuentes (Lundh et al. 2017).

iii. Estudios observacionales

Ozpar et al., 2019. "Endovascular treatment of intracranial arteriovenous malformations using detachable-tip microcatheters and Onyx 18®" (Ozpar et al. 2019)

Brevemente, se trata de un estudio observacional retrospectivo que incluyó datos de 43 pacientes con MAC (con o sin ruptura) que fueron tratados con embolización endovascular empleando MPD y sustancia embolizante con DMSO, en un hospital de Turquía, entre enero del 2008 y abril del 2016. El estudio tuvo por objetivo evaluar las características clínicas e imageneológicas antes del procedimiento de embolización, la información respecto al procedimiento de embolización y los desenlaces postratamiento en pacientes con MAC que fueron tratados con embolización endovascular.

Según se señala en el manuscrito, todos los procedimientos de embolización fueron realizados por un neurorradiólogo intervencionista con 17 años de experiencia en la especialidad. No se reportó haber empleado métodos formales de estimación de tamaño de muestra. Todos los pacientes fueron tratados con MPD y sustancia embolizante con DMSO. La media de edad fue de 35.9 ± 14.1 años (rango de 10-68 años). Se realizaron un total de 51 embolizaciones en los 43 pacientes tratados, una sesión de embolización en 35/43 pacientes y dos sesiones en 8/43. Se realizaron dos evaluaciones postratamiento a los pacientes sometidos a embolización, uno a la semana de tratamiento, y una segunda evaluación al menos tres meses después del tratamiento, en ambos momentos el seguimiento solo se realizó en 35 pacientes debido a pérdidas de seguimiento.

De relevancia para la PICO se reportaron los siguientes desenlaces de interés:

Mortalidad:

La tasa de mortalidad a la semana de seguimiento posprocedimiento fue de 6 % (2/35 pacientes). Uno de los pacientes murió en la unidad de cuidados intensivos 24 horas después del procedimiento debido a inestabilidad hemodinámica. El segundo paciente,



murió debido a hemorragia intracraneal luego del procedimiento. En ninguno de los casos se especificó si las muertes se debieron directamente al uso de la tecnología.

Hemorragias:

Se reportaron 7/35 (20 %) casos de hemorragias intracraneales en los pacientes sometidos a embolización.

Entrampamiento o ruptura del microcatéter:

No se presentaron casos de entrampamiento (con o sin retención) o ruptura del dispositivo MPD durante el procedimiento de embolización.

Análisis crítico

La principal limitación de este estudio es la ausencia de un grupo control, con el cual comparar los resultados de los desenlaces evaluados en el grupo de pacientes con MAC tratados con embolización utilizando la tecnología MPD. Esto impide evaluar la eficacia y seguridad comparativa de la tecnología MPD. Aun así, los resultados del estudio proporcionan una descripción general sobre la seguridad del MPD. En ese sentido, se ha reportado una tasa de mortalidad del 6 % en los pacientes tratados con MPD. Asimismo, un 20 % de los pacientes tratados presentaron hemorragias intracraneales asociadas al procedimiento de embolización. Por último, no se presentaron casos de entrampamiento o ruptura del microcatéter en ninguno de los procedimientos de embolización llevados a cabo. No obstante, debido a las limitaciones inherentes al diseño del estudio, no es posible atribuir una relación causal entre la tecnología MPD y los resultados observados.

Akmangit et al., 2014. “Preliminary Experience with Squid: A New Liquid Embolizing Agent for Avm, Av Fistulas and Tumors” (Akmangit et al. 2014)

Es un estudio observacional prospectivo realizado en dos hospitales de Suiza, entre febrero del 2013 y diciembre del 2013, que incluyó a pacientes con malformaciones arteriovenosas, fístulas arteriovenosas, tumores y aneurismas cerebrales. El objetivo del estudio fue analizar la experiencia de uso de un nuevo líquido de embolización con DMSO; empleando MPD para el tratamiento de lesiones vasculares cerebrales. El estudio no especificó el tiempo de seguimiento considerado para la evaluación de desenlaces.

El estudio incluyó a 28 pacientes consecutivos que fueron tratados mediante procedimientos de embolización con MPD y sustancia embolizante con DMSO. Del total de pacientes, 16 presentaron MAC.

A continuación, se reportan los siguientes desenlaces de relevancia para la pregunta PICO, solo para la población de pacientes con MAC:



Porcentaje de cura endovascular³³:

Se reportó obliteración completa de las MAC un 37.5 % de los pacientes [IC (intervalo de confianza) 95 %: 15.2 % - 64.6 %]³⁴ al final del tratamiento endovascular.

Entrampamiento o ruptura del catéter:

Se reportaron un 12.5 % (IC 95 %: 1.6 % - 38.3 %)³⁵ de casos de fuga del líquido de embolización a través del catéter durante los procedimientos, sin especificar como se llegó a la resolución de estos casos. No se reportaron casos de entrampamiento del catéter con o sin retención de la punta.

Mortalidad:

No se presentaron casos de mortalidad, no se especificó el tiempo de seguimiento para la medición de este desenlace.

Análisis crítico

La principal limitación de este estudio es que, debido a la ausencia de grupo control no es posible evaluar la eficacia y seguridad comparativa del MPD, en pacientes con MAC. Sin embargo, los resultados del estudio proporcionan una descripción general sobre la seguridad del MPD. Por ejemplo, no se presentaron casos de mortalidad asociados al uso de la tecnología, aunque los autores no brindaron detalle del tiempo de seguimiento para la evaluación de este desenlace. De igual manera, se reportaron dos casos de filtración de la sustancia con DMSO a través del catéter durante los procedimientos de embolización (12.5 %), sin especificar los procedimientos realizados para la resolución de estos casos. Además, no se presentaron casos de entrampamiento del catéter. Por último, se reportó un porcentaje de cura endovascular (obliteración completa de la malformación arteriovenosa) de 37.5 % (6/16 pacientes).

Adicionalmente, se puede mencionar que el estudio tuvo un tamaño de muestra pequeño (16 pacientes con MAC); lo cual reduce la precisión de las estimaciones. Así, por ejemplo, el IC al 95 % del estimador puntual de porcentaje de cura vascular, fue de 15.2 % a 64.6 %, el cual es un intervalo amplio y poco preciso. Adicionalmente, estudios con un pequeño tamaño de muestra pueden dar lugar a resultados sesgados, con una mayor probabilidad de estimaciones extremas. Además, el estudio no especificó los periodos de seguimiento para la medición de desenlaces de relevancia clínica, como por ejemplo mortalidad, el cual pudo ser muy corto para poder identificar la ocurrencia de estos casos en pacientes sometidos al procedimiento de embolización de MAC.

³³ Referida a la obliteración completa de la MAC.

³⁴ Cálculo realizado por el equipo técnico evaluador del IETSI. Sintaxis de STATA: cii prop 16 6

³⁵ Cálculo realizado por el equipo técnico evaluador del IETSI. Sintaxis de STATA: cii prop 16 2

V. DISCUSIÓN

El objetivo del presente dictamen es evaluar la eficacia y seguridad del MPD, en comparación con el MC, para el procedimiento de embolización de MAC empleando una sustancia embolizante con DMSO.

A la fecha de la búsqueda (21 de marzo del 2021), se identificaron: Una GPC basada en consenso de expertos (Kato et al. 2019), un ensayo clínico fase IV (Meyers et al. 2021), y dos estudios observacionales sin grupo de comparación (Akmangit et al. 2014, Ozpar et al. 2019). No se identificaron ECA, o estudios observacionales que comparen a las tecnologías MPD y MC para el tratamiento de embolización de MAC utilizando sustancias con DMSO.

La GPC incluida no hace mención a la tecnología MPD u otras tecnologías en sus recomendaciones de embolización de MAC (Kato et al. 2019). Sin embargo, el documento sí menciona que “la sustancia con DMSO es el agente de elección para procedimientos de embolización de MAC”, sin hacer mención a la tecnología que debe ser empleada para la inyección de la sustancia con DMSO. Aunque, dado que tanto el MC como el MPD son compatibles con la sustancia embolizante con DMSO, se podría mencionar que ambas tecnologías son de utilidad para llevar a cabo este procedimiento.

Al respecto, la GPC referencia a dos documentos en la sección en la que se hace mención al uso de DMSO. El primero es una posición científica de la AHA/ASA (Derdeyn et al. 2017), que dentro de su contenido menciona las bondades técnicas del MPD. Sin embargo, de los cuatro estudios utilizados para sustentar su recomendación, tres realizaron procedimientos de embolización de MAC con MC (Mounayer et al. 2007, van Rooij et al. 2012, Weber et al. 2007) y uno realizó estos procedimientos haciendo uso de MC y MPD (Maimon et al. 2010), sin reportar resultados diferenciados para cada tipo de tecnología empleada. El segundo documento referenciado por la GPC fue un estudio que evaluó el tratamiento de embolización de MAC con el uso de sustancia con DMSO; pero, sin mencionar el tipo de catéter empleado para realizar estos procedimientos (Nerva et al. 2016). Como puede observarse, la evidencia empleada por la GPC se basa en estudios que en su mayoría emplearon MC o que no especificaron el catéter utilizado para inyectar la sustancia. En este punto, es importante resaltar que el MC es la tecnología actualmente utilizada en EsSalud para el proceso de embolización de MAC.

En cuanto al ensayo clínico de fase IV (Meyers et al. 2021) y los dos estudios observacionales (Akmangit et al. 2014, Ozpar et al. 2019) incluidos para evaluación y que emplearon al MPD en procedimientos de embolización, al ser todos ellos estudios de un solo brazo no permiten establecer relaciones causales entre la intervención y los desenlaces evaluados. Del mismo modo, dado que ninguno de estos estudios fue comparado con la tecnología MC, con base en ellos no se puede determinar cuál de las tecnologías es más eficaz y segura. Sin embargo, estos estudios pueden brindar un

panorama exploratorio de la seguridad de la tecnología MPD que es materia de evaluación en la presente ETS.



Así, dos de los estudios evaluados identificaron casos de muerte en pacientes sometidos a embolización con MPD. El estudio de Meyers et al. reportó una tasa de mortalidad por cualquier causa a los 12 meses de 2.6 %; mientras que, Ozpar et al. reportaron una tasa de mortalidad a los siete días posprocedimiento de 6 %. Por su parte, respecto al uso de la tecnología MC, se consideró describir los hallazgos del estudio de Flores et al, que presentó una tabla resumen de los resultados de 18 estudios que evaluaron el uso de esta tecnología en procedimientos de embolización de MAC. Las tasas de mortalidad reportadas entre los estudios incluidos oscilaron entre 0 % y 4.3 %. Asimismo, el estudio de Saatci et al., el cual tuvo el mayor tamaño de muestra (350 participantes) entre los estudios incluidos en la publicación de Flores et al. reportó cinco casos de muertes por todas las causas (1.4 %).



En relación a otros EA, Meyers et al. reportaron que, de 112 pacientes evaluados, 68 (60.7 %) presentaron algún EA a los 12 meses de seguimiento. Asimismo, en 39 pacientes (34.82 %) se identificó al menos un EAS (61 eventos en total). Los EAS más comunes fueron: Ictus isquémico (9.83 %, 6/61), casos de hemorragia cerebral (6.55 %, 4/61) y encefalopatías (4.91 %, 3/61). Además, en 14 pacientes ocurrieron 18 EAS adjudicados como relacionados directamente al procedimiento; siendo las hemorragias intracraneales, ictus isquémico y perforación de vasos sanguíneos los más frecuentes. Cabe señalar que, estos EAS, como mínimo podrían ocasionar al paciente la extensión del tiempo de hospitalización, discapacidad permanente, e interferencia para realizar con normalidad actividades de la vida diaria, lo cual podría ocurrir en al menos tres de cada 10 pacientes tratados con el MPD. De igual manera, Ozpar et al. coincidieron en reportar casos de hemorragias intracraneales en un 20 % de los pacientes tratados con MPD; mientras que, Akmangit et al. reportaron una tasa de 12.5 % de filtración de la sustancia embolizante a través del MPD durante los procedimientos de embolización, sin mencionar posibles consecuencias clínicas asociadas. Por su parte, Flores et al. reportaron que, entre los estudios que evaluaron el uso de MC se calcularon tasas de complicaciones menores que oscilaron entre 1.4 % y 31.7 % y complicaciones mayores entre 1.4 % y 23.9 %; pero, sin especificar qué tipo de eventos se consideraron dentro de cada grupo de complicaciones. En relación a ello, el estudio de Saatci et al., reportó eventos de anomalías neurológicas transitorias, como convulsiones y parestias (3.7 %); así como, secuelas permanentes (7.1 %), como complicaciones isquémicas y déficit neurológico.



En cuanto a las tasas de entrapamiento y retención de la punta del MPD en la sustancia embolizante, los dos estudios observacionales incluidos, señalaron ausencia de este desenlace. Sin embargo, este se produjo en 68 de los participantes (60.7 %) en el estudio de Meyers et al., aunque, no se presentaron casos de migración de la punta en los periodos de seguimiento de 30 días y 12 meses posprocedimiento. Por su parte, las tasas de entrapamiento con retención de una fracción del MC, reportadas por el



estudio de Flores et al., oscilaron entre 0 % y 9.8 %, aunque, sin reportar si ocurrieron migraciones o complicaciones relacionadas. Al respecto, Saatci et al., identificaron casos de entrapamiento con retención de una fracción del MC en la sustancia embolizante en un 8% de los pacientes (28/350). Asimismo, en el control angiográfico de estos casos a los doce meses posprocedimiento, se detectaron dos casos de oclusión arterial asintomática, sin especificar si se requirió algún tipo de intervención o monitoreo. En cuanto a complicaciones clínicas, a los dos meses posembolización, uno de los 28 pacientes, presentó tromboflebitis inguinal de la pierna ipsilateral debido a migración del segmento del MC retenido en la sustancia embolizante, el cual tuvo que ser removido quirúrgicamente. Por último, tres años después de la embolización, un paciente acudió a consulta debido a dolor en la parte posterior de la rodilla, que luego de ser sometido a estudios mediante fluoroscopia y tomografía computarizada, reveló un segmento libre del MC en tejido blando, que fue removido mediante una incisión con anestesia local, sin consecuencias clínicas. El estudio además agregó, que no se presentaron muertes ni secuelas permanentes asociadas a la retención del MC durante el estudio.



Es menester mencionar que, los eventos reportados de migración en los casos de entrapamiento con retención de una fracción del MC, ocurridos dentro de los 12 meses o más de seguimiento, confirman que este es un evento plausible, incluso cuando las tasas de ocurrencia de retención de una fracción son bajas con este dispositivo. Esto quiere decir que, en los pacientes intervenidos con la tecnología MPD (dónde la punta desprendible queda retenida en la sustancia embolizante en seis de cada 10 pacientes, aproximadamente), el riesgo de migración podría ser incluso mayor. La punta del MPD eventualmente podría migrar a través de la vasculatura cerebral pudiendo producir un émbolo y potencialmente causar algún EAS, como accidentes cerebrovasculares, o perforaciones de vasos sanguíneos con hemorragia. De hecho, el estudio de Meyers et al. que evalúa la seguridad poscomercialización de la tecnología incluyó como uno de sus desenlaces secundarios la evaluación de la migración hasta los 12 meses posprocedimiento de los casos en que la punta desprendible quedó retenida en la sustancia embolizante. Pese a que, no se presentaron casos de este desenlace, es posible que estos puedan ocurrir más allá de los 12 meses, por lo que, estos pacientes, deben ser monitoreados de forma exhaustiva.



Adicionalmente, se debe tener en cuenta que en la plataforma de tecnovigilancia MAUDE, perteneciente a la FDA de los Estados Unidos, se han reportado casos de malfuncionamiento del MPD. Así, de 53 casos registrados en los últimos dos años, los más frecuentes corresponden a casos de ruptura o desprendimiento prematuro de la punta del catéter (43.9 %). De igual manera, de 23 EA registrados en el mismo periodo, el más común fue la embolización de un fragmento del catéter en la vasculatura durante los procedimientos de embolización (43.5 %). En estos casos se tuvo que recurrir a procedimientos de cateterismo o cirugía para retirar los fragmentos embolizados. Por último, vale mencionar que, un 30.4 % de los EA registrados correspondieron a fugas de sustancia embolizante, de los cuales, un paciente presentó infarto cerebral

posprocedimental, y un segundo paciente, experimentó oclusión de un vaso cerebral con secuela permanente, insuficiencia respiratoria y hemiparesia izquierda.





Con todo esto, se puede mencionar que, al igual que la tecnología MPD, el MC muestra ocurrencia de eventos adversos severos posiblemente asociados al procedimiento de embolización. No obstante, el MC presenta bajas tasas de entrapamiento con retención de una fracción del catéter en las MAC, así como, pocos casos de migración de la fracción retenida dentro de los 12 meses, y hasta tres años posprocedimiento. Además, no se han reportado muertes o casos de secuelas permanentes asociadas a los eventos de entrapamiento con retención de una fracción del MC. Por otro lado, el riesgo de migración en los casos de retención de la punta del MPD podría ser mayor, debido a que la frecuencia de entrapamiento y retención de la punta del catéter es más alta que con el MC. Con esto, no se podría concluir que la tecnología MPD es más segura que el MC, puesto que no se cuenta con información de ocurrencia de posibles EA más allá de los 12 meses posprocedimiento. Asimismo, no se debe subestimar los reportes frecuentes de desprendimiento prematuro y embolización de la punta del MPD, en los registros de tecnovigilancia, los cuáles podrían ser eventos perjudiciales para el paciente.

En ese sentido, a la fecha no existe evidencia de eficacia y seguridad comparativa que permita determinar si existe un beneficio adicional en el uso de MPD, en comparación a la tecnología de uso actual en EsSalud (MC). La única GPC identificada, si bien está basada en consenso de expertos, no realiza ninguna recomendación sobre el uso de MPD para procedimientos de embolización de MAC. Sin embargo, si menciona a la sustancia con DMSO como la de elección para llevar a cabo estos procedimientos con base en estudios que han empleado mayoritariamente MC. Por ello, la tecnología actualmente disponible en EsSalud, que es compatible con esta y otras sustancias embolizantes, es una tecnología apta para realizar estos procedimientos en la institución. Por otro lado, los estudios observacionales incluidos y resultados de un ensayo clínico de fase IV que evaluaron a la tecnología MPD, reportaron EA y EAS que podrían comprometer la vida e independencia funcional del paciente. Además, se debe tener en cuenta que existe un riesgo de desprendimiento prematuro y embolización de la punta del MPD durante los procedimientos, así como riesgo de migración de la punta desprendible del MPD que queda retenida en la sustancia embolizante, la cual podría ocasionar EAS al paciente en el largo plazo. De igual manera, actualmente en la institución existe una alternativa terapéutica (MC), la cual ha demostrado ser útil en procedimientos de embolización, y que, además, cuenta con experiencia de uso por los especialistas de EsSalud.

Finalmente, a la fecha no hay evidencia que demuestre cuál es el beneficio clínico adicional en términos de eficacia y seguridad de la tecnología MPD, en comparación con el estándar actual de EsSalud (MC).



VI. CONCLUSIONES

- 
- 
- 
- 
- El presente dictamen preliminar expone una síntesis de la mejor evidencia disponible a la fecha (21 de marzo del 2021) sobre la eficacia y seguridad de la tecnología MPD en comparación con MC para el tratamiento de embolización de MAC empleando una sustancia embolizante con DMSO.
 - Actualmente los pacientes que acuden a EsSalud con diagnóstico de MAC son sometidos al procedimiento de embolización con sustancias embolizantes (incluidas las sustancias con DMSO) utilizando el MC, que es la tecnología actualmente disponible en la institución para llevar a cabo estos procedimientos.
 - Se ha incluido para evaluación una GPC basada en consenso de expertos (Kato et al. 2019), un ensayo clínico de fase IV (Meyers et al. 2021), y dos estudios observacionales sin grupo de comparación (Akmangit et al. 2014, Ozpar et al. 2019).
 - La GPC no menciona en sus recomendaciones (u otras secciones del documento) a la tecnología MPD para el tratamiento de embolización de las MAC (Kato et al. 2019). Sin embargo, si mencionó dentro de sus recomendaciones que la sustancia con DMSO es la de elección para llevar a cabo este procedimiento. La evidencia de sustento de esta mención empleó en su mayoría MC o no precisó qué microcatéter se utilizó para llevar a cabo los procedimientos de embolización.
 - Se han identificado similitudes en cuanto al reporte de tasas de EA, EAS, y muertes posiblemente relacionadas al uso de las tecnologías MPD y MC. No obstante, las tasas del desenlace de retención de la punta del catéter en la sustancia embolizante son notablemente mayores con el uso de la tecnología MPD, en comparación con las tasas de entrapamiento con retención de una fracción del MC.
 - Existe riesgo de migración de la punta desprendible del MPD, cuando esta queda retenida en la sustancia embolizante; lo cual podría tener consecuencias serias para los pacientes poniendo en riesgo sus vidas. Por ello, se tendría que realizar un monitoreo periódico exhaustivo de estos pacientes para reducir el riesgo probable de complicaciones. Además, se debe tener en cuenta los reportes frecuentes de desprendimiento prematuro y embolización de la punta del MPD, que podrían ocasionar EAS y complicaciones en los pacientes con MAC durante los procedimientos de embolización.

- Dado que actualmente en la institución se cuenta con la experiencia de uso de la tecnología MC, y que, con la evidencia disponible, no es posible demostrar un beneficio clínico adicional en términos de eficacia y seguridad de la tecnología MPD con respecto al MC.
- Por lo expuesto, el IETSI no aprueba el uso de microcatéter compatible con sustancia embolizante de punta desprendible.



VII. RECOMENDACIONES



Se recomienda a los especialistas emplear la tecnología MC, que es la que cuenta con aprobación actualmente en EsSalud para procedimientos de embolización de MAC con sustancias embolizantes, y, por lo tanto, presenta experiencia de uso por los especialistas de la institución.



Por otro lado, el equipo evaluador del IETSI se encuentra a la expectativa de la aparición de nueva evidencia, proveniente de estudios de buena calidad metodológica como ECA, que permitan obtener información objetiva y confiable acerca de la eficacia y seguridad de nuevas tecnologías sanitarias que representen mejores opciones terapéuticas a las actualmente utilizadas para los pacientes con MAC usuarios de EsSalud.



De haber otras alternativas sanitarias disponibles identificadas por los médicos especialistas, y de encontrarse estas tecnologías disponibles en el mercado peruano para ser utilizadas en estos pacientes, pueden hacer envío de sus solicitudes para ser evaluadas por el IETSI en el marco de la Directiva N° 001-IETSI-ESSALUD-2018.



VIII. REFERENCIAS BIBLIOGRÁFICAS



Akmangit, I., E. Daglioglu, T. Kaya, F. Alagoz, M. Sahinoglu, A. Peker, S. Derakshani, D. Dede, D. Belen, and A. Arat. 2014. "Preliminary experience with squid: a new liquid embolizing agent for AVM, AV fistulas and tumors." *Turk Neurosurg* 24 (4):565-70. doi: 10.5137/1019-5149.jtn.11179-14.0.

Altschul, D., S. Paramasivam, S. Ortega-Gutierrez, J. T. Fifi, and A. Berenstein. 2014. "Safety and efficacy using a detachable tip microcatheter in the embolization of pediatric arteriovenous malformations." *Childs Nerv Syst* 30 (6):1099-107. doi: 10.1007/s00381-014-2404-9.

American Stroke Association. 2018. "What is an Arteriovenous Malformation." [Internet]. AHA, Last Modified 5 de diciembre de 2018, accessed 16 de diciembre. <https://www.stroke.org/en/about-stroke/types-of-stroke/hemorrhagic-strokes-bleeds/what-is-an-arteriovenous-malformation>.

Berman, Mitchell F., Robert R. Sciacca, John Pile-Spellman, Christian Stapf, E. Sander Connolly, Jr., Jay P. Mohr, and William L. Young. 2000. "The Epidemiology of Brain Arteriovenous Malformations." *Neurosurgery* 47 (2):389-397. doi: 10.1097/00006123-200008000-00023.

Bokhari, MR, and SRA Bokhari. 2020. "Arteriovenous Malformation Of The Brain." [Internet]. StatPearls, Last Modified 30 de junio de 2020, accessed 16 de diciembre. <https://www.ncbi.nlm.nih.gov/books/NBK430744/>.

Cordero-Campos, A. 2019. "Características clínico epidemiológicas y manejo de las malformaciones arteriovenosas cerebrales en pacientes atendidos en el servicio de neurocirugía del Instituto Nacional de Salud del Niño San Borja 2015-2017." Título de Médico Cirujano, Facultad de Medicina, Universidad de San Martín de Porres.

Derdeyn, C. P., G. J. Zipfel, F. C. Albuquerque, D. L. Cooke, E. Feldmann, J. P. Sheehan, and J. C. Torner. 2017. "Management of Brain Arteriovenous Malformations: A Scientific Statement for Healthcare Professionals From the American Heart Association/American Stroke Association." *Stroke* 48 (8):e200-e224. doi: 10.1161/str.000000000000134.

Dicenso, A., L. Bayley, and R. B. Haynes. 2009. "Assessing pre-appraised evidence: fine-tuning the 5S model into a 6S model." *Evid Based Nurs* 12 (4):99-101. doi: 10.1136/ebn.12.4.99-b.


Endovascular Today. 2014. "FDA Approves Covidien's Apollo Onyx Delivery Microcatheter for Neurovascular Procedures." [Internet]. Endovascular Today, Last Modified 10 de junio de 2014, accessed 17 de diciembre. <https://evtoday.com/news/fda-approves-covidien-apollo-onyx-delivery-microcatheter-for-neurovascular-procedures>.

Fernández J, and Goldman JM. 2016. "Tratamiento combinado de MAVs intra craneales, embolización seguida de cirugía, por el mismo equipo de neurocirujanos. Nuestra experiencia." *Revista Argentina de Neurocirugía*, 30 (2):9.

Flores, Bruno C., Alfred P. See, Gregory M. Weiner, Brian T. Jankowitz, Andrew F. Ducruet, and Felipe C. Albuquerque. 2019. "Use of the Apollo detachable-tip microcatheter for endovascular embolization of arteriovenous malformations and arteriovenous fistulas." *Journal of Neurosurgery JNS* 130 (3):963. doi: 10.3171/2017.9.jns17397.


Gross, B. A., and R. Du. 2013. "Natural history of cerebral arteriovenous malformations: a meta-analysis." *J Neurosurg* 118 (2):437-43. doi: 10.3171/2012.10.jns121280.





Grupo español de neurorradiología intervencionista (GENI). 2005. "Guía de práctica para la realización del tratamiento endovascular en malformaciones arteriovenosas cerebrales (MAVs)." In, ed GENI. España: GENI. Internet. https://neurointervencionismo.es/wp-content/uploads/2015/04/guia_practica_MAVs.pdf (accessed 18 de enero del 2021).


Kato, Yoko, Van He Dong, Feres Chaddad, Katsumi Takizawa, Tsuyoshi Izumo, Hitoshi Fukuda, Takayuki Hara, Kenichiro Kikuta, Yasunobu Nakai, Toshiki Endo, Hiroki Kurita, Bin Xu, Vladimír Beneš, Raftopoulos Christian, Giacomo Pavesi, Mojgan Hodaie, Rajan Kumar Sharma, Harshal Agarwal, Krishna Mohan, and Boon Seng Liew. 2019. "Expert Consensus on the Management of Brain Arteriovenous Malformations." *Asian journal of neurosurgery* 14 (4):1074-1081. doi: 10.4103/ajns.AJNS_234_19.



Komiyama, Masaki. 2016. "Pathogenesis of Brain Arteriovenous Malformations." *Neurologia medico-chirurgica* 56 (6):317-325. doi: 10.2176/nmc.ra.2016-0051.


Lanzer, Peter. 2018. *Textbook of Catheter-Based Cardiovascular Interventions: A Knowledge-Based Approach*.

Lundh, A., J. Lexchin, B. Mintzes, J. B. Schroll, and L. Bero. 2017. "Industry sponsorship and research outcome." *Cochrane Database Syst Rev* 2:Mr000033. doi: 10.1002/14651858.MR000033.pub3.



Maimon, S., I. Strauss, V. Frolov, N. Margalit, and Z. Ram. 2010. "Brain arteriovenous malformation treatment using a combination of Onyx and a new detachable tip microcatheter, SONIC: short-term results." *AJNR Am J Neuroradiol* 31 (5):947-54. doi: 10.3174/ajnr.A1959.

Mayo Clinic. 2019. "Malformación arteriovenosa." [Internet]. Mayo Last Modified Internet, accessed 16 de diciembre. <https://www.mayoclinic.org/es-es/diseases-conditions/arteriovenous-malformation/symptoms-causes/syc-20350544>.




Medtronic. 2017. "Neurovascular Product Catalog." In: Medtronic. Internet. <http://www.medical.com.tr/Uploads/Document/fc6a3c8b-de55-49e6-85d3-46d33cc49da2.pdf> (accessed 02 de febrero).

Meyers, P. M., J. T. Fifi, K. M. Cockroft, T. R. Miller, C. A. Given, A. R. Zomorodi, B. D. Jagadeesan, M. Mokin, P. Kan, T. L. Yao, O. Diaz, D. Huddle, R. J. Bellon, J. Seinfeld, A. J. Polifka, D. Fiorella, R. V. Chitale, P. Kvamme, J. T. Morrow, J. Singer, A. K. Wakhloo, A. S. Puri, V. R. Deshmukh, R. A. Hanel, L. F. Gonzalez, H. H. Woo, and M. A. Aziz-Sultan. 2021. "Safety of the APOLLO Onyx delivery microcatheter for embolization of brain arteriovenous malformations: results from a prospective post-market study." *J Neurointerv Surg*. doi: 10.1136/neurintsurg-2020-016830.

Micro Therapeutics Inc. 2003. "Onyx Liquid Embolix System." In. Irvine, CA, U.S.A: Micro Therapeutics, Inc. Internet. https://www.accessdata.fda.gov/cdrh_docs/pdf3/P030004c.pdf (accessed 17 de diciembre de 2020).


Miller, Timothy R., Luciano Giacon, Matthew J. Kole, Rong Chen, Gaurav Jindal, and Dheeraj Gandhi. 2018. "Onyx embolization with the Apollo detachable tip microcatheter: A single-center experience." *Interventional neuroradiology: journal of peritherapeutic neuroradiology, surgical procedures and related neurosciences* 24 (3):339-344. doi: 10.1177/1591019918758494.

Mounayer, C., N. Hammami, M. Piotin, L. Spelle, G. Benndorf, I. Kessler, and J. Moret. 2007. "Nidal Embolization of Brain Arteriovenous Malformations Using Onyx in 94 Patients." *American Journal of Neuroradiology* 28 (3):518.




National Institute of Neurological Disorders and Stroke. 2020. "Arteriovenous Malformations and Other Vascular Lesions of the Central Nervous System Fact Sheet." [Internet]. NIH, Last Modified 13 de marzo de 2020, accessed 16 de diciembre. <https://www.ninds.nih.gov/Disorders/Patient-Caregiver-Education/Fact-Sheets/Arteriovenous-Malformation-Fact-Sheet#3052> 9.

Nerva, J. D., L. J. Kim, J. Barber, J. K. Rockhill, D. K. Hallam, B. V. Ghodke, and L. N. Sekhar. 2016. "Outcomes of Multimodality Therapy in Pediatric Patients With Ruptured and Unruptured Brain Arteriovenous Malformations." *Neurosurgery* 78 (5):695-707. doi: 10.1227/neu.0000000000001076.




Nicolas-Laurente, NA. 2019. "Hallazgos de vasculopatías encefálicas estructurales diagnosticadas por angiotomografía en adultos con cefalea." Título de especialista en tomografía computarizada, Facultad de tecnología médica, Universidad Nacional Federico Villarreal.

Nikolaev, S. I., S. Vetiska, X. Bonilla, E. Boudreau, S. Jauhiainen, B. Rezai Jahromi, N. Khyzha, P. V. DiStefano, S. Suutarinen, T. R. Kiehl, V. Mendes Pereira, A. M. Herman, T. Krings, H. Andrade-Barazarte, T. Tung, T. Valiante, G. Zadeh, M. Tymianski, T. Rauramaa, S. Ylä-Herttuala, J. D. Wythe, S. E. Antonarakis, J. Frösen, J. E. Fish, and I. Radovanovic. 2018. "Somatic Activating KRAS Mutations in Arteriovenous Malformations of the Brain." *N Engl J Med* 378 (3):250-261. doi: 10.1056/NEJMoa1709449.



Ogilvy, C. S., P. E. Stieg, I. Awad, R. D. Brown, Jr., D. Kondziolka, R. Rosenwasser, W. L. Young, and G. Hademenos. 2001. "Recommendations for the management of intracranial arteriovenous malformations: a statement for healthcare professionals from a special writing group of the Stroke Council, American Stroke Association." *Circulation* 103 (21):2644-57. doi: 10.1161/01.cir.103.21.2644.



Ozpar, R., O. F. Nas, K. Hacikurt, M. O. Taskapilioglu, H. Kocaeli, and B. Hakyemez. 2019. "Endovascular treatment of intracranial arteriovenous malformations using detachable-tip microcatheters and Onyx 18®." *Diagnostic and Interventional Imaging* 100 (6):353-361. doi: <https://doi.org/10.1016/j.diii.2019.01.009>.

Saatci, I., S. Geyik, K. Yavuz, and H. S. Cekirge. 2011. "Endovascular treatment of brain arteriovenous malformations with prolonged intranidal Onyx injection technique: long-term results in 350 consecutive patients with completed endovascular treatment course." *J Neurosurg* 115 (1):78-88. doi: 10.3171/2011.2.jns09830.

SONIC Balt. 2015. "Flow-dependant braided microcatheter." In. Francia: SONIC Balt., Internet. http://www.avan.net.ua/catalog/catalogue_balt_neiro/02_SONIC.pdf (accessed 02 de febrero).

Strauss, I., V. Frolov, D. Buchbut, L. Gonen, and S. Maimon. 2013. "Critical appraisal of endovascular treatment of brain arteriovenous malformation using Onyx in a series of 92 consecutive patients." *Acta Neurochir (Wien)* 155 (4):611-7. doi: 10.1007/s00701-013-1633-0.

Triano, Matthew J., Jacques Lara-Reyna, Alexander J. Schupper, and Kurt A. Yaeger. 2020. "Embolic Agents and Microcatheters for Endovascular Treatment of Cerebral Arteriovenous Malformations." *World Neurosurgery* 141:383-388. doi: <https://doi.org/10.1016/j.wneu.2020.06.118>.

UCLA Health. 2020. "Arteriovenous Malformation." [Internet]. UCLA Health, accessed 16 de diciembre de 2020. <https://www.uclahealth.org/radiology/interventional-neuroradiology/arteriovenous-malformation>.



van Rooij, W. J., S. Jacobs, M. Sluzewski, B. van der Pol, G. N. Beute, and M. E. Sprengers. 2012. "Curative Embolization of Brain Arteriovenous Malformations with Onyx: Patient Selection, Embolization Technique, and Results." *American Journal of Neuroradiology* 33 (7):1299. doi: 10.3174/ajnr.A2947.

Weber, W., B. Kis, R. Siekmann, P. Jans, R. Laumer, and D. Kühne. 2007. "Preoperative embolization of intracranial arteriovenous malformations with Onyx." *Neurosurgery* 61 (2):244-52; discussion 252-4. doi: 10.1227/01.neu.0000255473.60505.84.



IX. MATERIAL SUPLEMENTARIO



Tabla 1. Estrategia de búsqueda bibliográfica en PubMed.

Base de datos	PubMed Fecha de búsqueda: 21 de marzo de 2021	Resultado
Estrategia	#1 (Embolization, Therapeutic[Mesh] OR Embolotherap*[tiab] OR Embolization*[tiab]) AND (Microcatheter*[tiab] OR Micro Catheter*[tiab])	1526
	#2 Microcatheter*[tiab] OR Micro Catheter*[tiab]	2987
	#3 Intracranial Arteriovenous Malformations[Mesh] OR Arteriovenous Malformation*[tiab] OR Intracranial Arteriovenous[tiab] OR Cerebral Arteriovenous[tiab] OR AVM[tiab]	18950
	#4 #1 AND #2 AND #3	292



Tabla 2. Estrategia de búsqueda bibliográfica en Cochrane Library.

Base de datos	Cochrane Library Fecha de búsqueda: 21 de marzo de 2021	Resultado
Estrategia	#1 MeSH descriptor: [Embolization, Therapeutic] explode all trees	785
	#2 Embolotherap*:ti,ab,kw	32
	#3 Embolization*:ti,ab,kw	2216
	#4 #1 OR #2 OR #3	2542
	#5 MeSH descriptor: [Intracranial Arteriovenous Malformations] explode all trees	61
	#6 (Arteriovenous NEAR/1 Malformation*):ti,ab,kw	280
	#7 (Intracranial NEAR/1 Arteriovenous):ti,ab,kw	68
	#8 (Cerebral NEAR/1 Arteriovenous):ti,ab,kw	59
	#9 AVM:ti,ab,kw	151
	#10 #5 OR #6 OR #7 OR #8 OR #9	366
	#11 #4 AND #10	72



Tabla 3. Estrategia de búsqueda bibliográfica en LILACS.

Base de datos	LILACS Fecha de búsqueda: 21 de marzo de 2021	Resultado
Estrategia	#1 (MH Embolization, Therapeutic OR Embolotherap\$ OR Emboloterap\$ OR Emboliza\$) AND (MH Intracranial Arteriovenous Malformations OR ((Intracranial OR Intracranial) AND (Arterioven\$ OR Malforma\$)) OR AVM) [Words]	54

