



PERÚ

Ministerio  
de Trabajo  
y Promoción del Empleo

**INSTITUTO DE EVALUACIÓN DE TECNOLOGÍAS EN SALUD E  
INVESTIGACIÓN – IETSI**



**DICTAMEN DEFINITIVO DE EVALUACIÓN DE TECNOLOGÍA  
SANITARIA N° 001-SDEPFyOTS-DETS-IETSI-2017  
EFICACIA Y SEGURIDAD DE RANIBIZUMAB COMPARADO CON  
BEVACIZUMAB PARA EL TRATAMIENTO DE PACIENTES CON  
DEGENERACIÓN MACULAR RELACIONADA A LA EDAD (DMRE) DE  
TIPO NEOVASCULAR**

**SUBDIRECCIÓN DE EVALUACIÓN DE PRODUCTOS FARMACÉUTICOS Y OTRAS  
TECNOLOGÍAS SANITARIAS-SDEPFyOTS**

**DIRECCIÓN DE EVALUACIÓN DE TECNOLOGÍAS SANITARIAS-DETS**

**INSTITUTO DE EVALUACIÓN DE TECNOLOGÍAS EN SALUD E INVESTIGACIÓN-  
IETSI**

**SEGURO SOCIAL DE SALUD-ESSALUD**



*Marzo, 2017*

## EQUIPO REDACTOR:

1. Fabián Alejandro Fiestas Saldarriaga – Gerente, Dirección de Evaluación de Tecnologías Sanitarias- IETSI-ESSALUD
2. Maribel Marilú Castro Reyes - Sub Gerente, Sub Dirección de Evaluación de Productos Farmacéuticos y Otras Tecnologías Sanitarias - IETSI-ESSALUD
3. Verónica Victoria Peralta Aguilar – Directora, Dirección de Evaluación de Tecnologías Sanitarias- IETSI-ESSALUD
4. Patricia Rosario Pimentel Álvarez - Asesora Clínica, Instituto de Evaluación de Tecnologías Sanitarias e Investigación-IETSI- ESSALUD
5. Paola Andrea Rivera Ramirez - Equipo Técnico Evaluador, Sub Dirección de Evaluación de Productos Farmacéuticos y Otras Tecnologías Sanitarias - IETSI-ESSALUD
6. Doris Amparo Quiroz Cerna – Médico oftalmólogo del Departamento de Oftalmología del Hospital Nacional Guillermo Almenara Irigoyen – EsSalud.
7. Armando Martín Cauti Ramón – Médico oftalmólogo del Departamento de Oftalmología del Hospital Nacional Guillermo Almenara Irigoyen – EsSalud.
8. Eddy Andrés Barreda Onofre – Médico oftalmólogo del Departamento de Oftalmología del Hospital Nacional Guillermo Almenara Irigoyen – EsSalud.
9. Vanesa Cinthia Lujan Donayre – Médico oftalmólogo del Departamento de Oftalmología del Hospital Nacional Guillermo Almenara Irigoyen – EsSalud.
10. Ricardo Bladimir Lara Servat – Médico oftalmólogo del Departamento de Oftalmología del Hospital Nacional Guillermo Almenara Irigoyen – EsSalud.
11. Manuel Abraham Illa Pantigoso – Médico oftalmólogo del Departamento de Oftalmología del Hospital Nacional Guillermo Almenara Irigoyen – EsSalud.
12. Walter Eduardo Ayala Bustamante – Médico oftalmólogo del Departamento de Oftalmología del Hospital Nacional Guillermo Almenara Irigoyen – EsSalud.

## CONFLICTO DE INTERÉS

La Dra. Vanesa Cinthia Lujan Donayre declara que ha recibido financiamiento del Laboratorio Novartis por concepto de ponencias o charlas de capacitación sobre ranibizumab.

Los otros miembros del equipo redactor manifiestan no tener conflicto de interés de tipo financiero respecto al medicamento evaluado.





## FUENTES DE FINANCIAMIENTO

Seguro Social de Salud-EsSalud

## CITACIÓN

IETSI-EsSalud. Eficacia y seguridad de ranibizumab comparado con bevacizumab para el tratamiento de pacientes con degeneración macular relacionada a la edad (DMRE) de tipo neovascular. Dictamen Definitivo de Evaluación de Tecnología Sanitaria N° 001–SDEPFyOTS-DETS-IETSI-2017. Lima, Perú. 2017

## LISTA DE ABREVIATURAS

	AAO	Academia Americana de Oftalmología.
	Anti-VEGFs	Inhibidores del factor de crecimiento endotelial vascular.
	AV	Agudeza visual.
	AVAC	Año de vida ajustado por calidad.
	AVMC	Agudeza visual mejor corregida.
	CADTH	Agencia Canadiense para Medicamentos y Tecnologías en Salud.
	COP	Pesos colombianos.
	DIGEMID	Dirección General de Medicamentos, Insumos y Drogas del Perú.
	DMRE	Degeneración macular relacionada a la edad.
	ECAs	Ensayos clínicos aleatorizados.
	EsSalud	Seguro Social de Salud del Perú.
	ETDRS	Estudio del Tratamiento Temprano de la Retinopatía Diabética.
	ETS	Evaluación de tecnología sanitaria.
	FDA	Agencia Reguladora de Medicamentos de Estados Unidos.
	IETS	Instituto de Evaluación Tecnológica en Salud de Colombia
	IETSI	Instituto de Evaluación de Tecnologías en Salud e Investigación.
	LogMAR	Logaritmo del mínimo ángulo de resolución.
	OMS	Organización Mundial de la Salud.
	PBI	Producto bruto interno.
	PNUME	Petitorio Nacional Único de Medicamentos Esenciales.
	RICE	Razón incremental de costo efectividad.
	USD	Dólares americanos.
	VAV	Valor de la agudeza visual.
	VEGF	Factor de crecimiento endotelial vascular.

## CONTENIDO

I.	<b>RESUMEN EJECUTIVO</b> .....	5
II.	<b>INTRODUCCIÓN</b> .....	8
A.	ANTECEDENTES .....	8
B.	ASPECTOS GENERALES .....	10
C.	TECNOLOGIA SANITARIA DE INTERÉS .....	13
III.	<b>METODOLOGIA</b> .....	18
A.	ESTRATEGIA DE BÚSQUEDA .....	18
B.	TÉRMINOS DE BÚSQUEDA .....	18
C.	CRITERIOS DE ELEGIBILIDAD .....	19
IV.	<b>RESULTADOS</b> .....	20
A.	SINOPSIS DE LA EVIDENCIA .....	21
B.	DESCRIPCIÓN Y EVALUACIÓN DE LA EVIDENCIA .....	22
i.	GUÍA DE PRÁCTICA CLÍNICA .....	22
ii.	EVALUACIONES DE TECNOLOGÍAS SANITARIAS .....	23
iii.	REVISIONES SISTEMÁTICAS .....	25
iv.	ENSAYOS CLÍNICOS .....	28
v.	ANÁLISIS DE COSTO-EFECTIVIDAD .....	30
	<b>DISCUSIÓN</b> .....	32
VI.	<b>CONCLUSIONES</b> .....	36
VII.	<b>RECOMENDACIONES</b> .....	38



## I. RESUMEN EJECUTIVO

- La degeneración macular relacionada a la edad (DMRE) es una condición que afecta principalmente a la población adulta mayor e involucra la pérdida progresiva de la visión central.



- En Perú, la DMRE es la tercera causa de ceguera, deficiencia visual severa y deficiencia visual moderada en personas de 50 años o más, con prevalencias de 11.5%, 6.2% y 6.9%, respectivamente.



- Los inhibidores del factor de crecimiento endotelial vascular, como ranibizumab y bevacizumab, son actualmente el estándar de cuidado para el tratamiento de la DMRE, dadas sus propiedades farmacológicas en la reducción de la neovascularización y el control de la secreción e hinchazón. En el caso de bevacizumab, su uso "off label" para la DMRE viene dándose de manera creciente a nivel internacional, debido a que cuenta con evidencia científica sólida que sustenta su eficacia y seguridad con respecto a ranibizumab, y debido a su menor costo, lo que lo hace más costo-efectivo. Cabe resaltar, además, que bevacizumab deriva del mismo anticuerpo monoclonal murino precursor del ranibizumab.



- En el contexto peruano, bevacizumab ha sido incluido en la versión más reciente (2015) del Petitorio Nacional Único de Medicamentos Esenciales (PNUME), y subsecuentemente en el Petitorio Farmacológico de EsSalud para ser usado de manera intravítrea para el tratamiento de las patologías oculares relacionadas al factor de crecimiento endotelial vascular, incluyendo la DMRE y otras. Por otro lado, ranibizumab está incluido en el Petitorio Farmacológico de EsSalud pero no en el PNUME.



- El objetivo del presente Dictamen fue evaluar la eficacia y seguridad del uso de ranibizumab comparado con bevacizumab para el tratamiento de pacientes con degeneración macular relacionada a la edad de tipo neovascular, además de revisar información farmacoeconómica relacionada a su uso.

- Basado en la mejor evidencia publicada en los años 2015 y 2016, nuestra revisión incluyó una Guía de Práctica Clínica para el manejo de la DMRE neovascular realizada por la Academia Americana de Oftalmología (AAO), una evaluación de tecnología sanitaria realizada por la Agencia Canadiense para medicamentos y tecnologías en salud (CADTH, por sus siglas en inglés), una revisión sistemática de Cochrane, un ensayo clínico controlado aleatorizado (el estudio BRAMD), y un análisis de costo-efectividad realizado por el Instituto de Evaluación Tecnológica en Salud de Colombia.

- En la Guía de Práctica Clínica encontrada para este tipo de pacientes se recomienda el uso de bevacizumab y ranibizumab, basado en el nivel más alto de la evidencia. Asimismo, se menciona que bevacizumab representa una alternativa altamente costo-efectiva.



En la evaluación de tecnología sanitaria realizada por la CADTH se concluye que no existe diferencia significativa entre ambos tratamientos en términos de eficacia y seguridad. Además, se declara que ranibizumab no es un tratamiento costo-efectivo. CADTH finaliza recomendando bevacizumab como tratamiento inicial en pacientes con DMRE neovascular.


- Del mismo modo, en la revisión sistemática de Cochrane y el estudio BRAMD se concluye que tanto ranibizumab como bevacizumab tienen similar eficacia y seguridad, pero que existe una gran diferencia de costos entre ambos, siendo bevacizumab mucho menos costoso que ranibizumab.



- Dado que la evidencia sostiene que ranibizumab y bevacizumab tienen una efectividad y perfil de seguridad similares, para efectos del presente dictamen se realizó un análisis de costo-minimización, estimándose que el costo del tratamiento de la DMRE a dos años por ojo tratado con ranibizumab excede en aproximadamente S/. 41,000.00 (Cuarenta y Un Mil y 00/100 Soles) a S/. 44,000.00 (Cuarenta y Cuatro Mil y 00/100 Soles) el costo del tratamiento con bevacizumab.



- Finalmente, existe evidencia que respalda la factibilidad del cambio de tratamiento de ranibizumab a bevacizumab en pacientes con DMRE. Los estudios identificados concluyeron que no existe cambios clínicamente relevantes en la agudeza visual y el espesor central de la retina en los pacientes previamente tratados con ranibizumab intravítreo que cambiaron el tratamiento a bevacizumab intravítreo, independientemente del número de inyecciones de ranibizumab recibidas. Esto se condice con la conclusión de ANVISA, Brasil, quien concluye que ambos medicamentos son equivalentes terapéuticos en el tratamiento de la DMRE.



- De esta manera, la revisión de la evidencia sugiere que tanto ranibizumab como bevacizumab tienen una eficacia, efectividad y seguridad similar, pero el costo en el contexto peruano de ranibizumab para inyección intravítrea es aproximadamente 12 a 35 veces el costo de bevacizumab. Esta diferencia de costos se condice con lo reportado en otros países de altos y medio-altos ingresos en el mundo y en la región latinoamericana.

- El IETSI toma esto como un costo de oportunidad importante para ESSALUD, ya que invertir en ranibizumab en lugar de bevacizumab para el tratamiento de DMRE sin ganar beneficios adicionales para la salud de los pacientes, resultaría en pérdida de oportunidades para brindar otros servicios de atención médica.



## II. INTRODUCCIÓN

### A. ANTECEDENTES

La degeneración macular relacionada a la edad (DMRE) es la tercera causa de ceguera en personas mayores de 50 años en el Perú (Campos et al. 2014).

Los inhibidores del factor de crecimiento endotelial vascular (VEGF) (i.e., ranibizumab, aflibercept y bevacizumab) son actualmente las opciones terapéuticas recomendadas por las Guías de Práctica Clínica para el tratamiento de la DMRE, debido a sus propiedades farmacológicas en la reducción de la neovascularización (i.e., formación de nuevos vasos sanguíneos) y el control de la secreción e hinchazón (Arroyo 2016). Aflibercept, al no estar incluido en el PNUME ni en el petitorio de EsSalud, no fue incluido en la presente evaluación.

Dadas las características antineovascularizantes, la amplia evidencia científica sobre la eficacia y seguridad y el significativo menor costo en comparación a ranibizumab, bevacizumab es usado en el mundo para tratar enfermedades oculares, incluyendo la DMRE (Canadian Agency for Drugs and Technologies in Health (CADTH) 2016a; O Rodriguez et al. 2016). No obstante, su uso en oftalmología no se encuentra aprobado por la Agencia Reguladora de Medicamentos de Estados Unidos, Food and Drug Administration (FDA) ni por la Agencia Europea de Medicamentos (EMA).

Ranibizumab y bevacizumab son dos anti-VEGF que provienen del mismo anticuerpo monoclonal murino desarrollado por Genentech (miembro del grupo Roche) y poseen características farmacodinámicas muy similares. Ranibizumab (Lucentis®) es comercializado por Roche en América del Norte (Estado Unidos, Canadá y México) y por Novartis en el resto del mundo. Ambas compañías, Roche y Novartis, comparten los costos y ganancias del desarrollo y comercialización de ranibizumab a nivel mundial (Genentech 2017). Por su parte, bevacizumab (Avastin®) es comercializado por Roche a nivel mundial. En este contexto, Solomon et al., en una revisión sistemática de Cochrane, argumentaron que la razón por la que bevacizumab permanecería sin ser sometido para aprobación por agencias como la FDA en EE.UU. se debería al poco interés por parte de Roche, pues el bajo costo de bevacizumab podría complicar el posicionamiento de ranibizumab en el mercado (Solomon et al. 2014).

En el 2015, la Organización Mundial de la Salud (OMS) decide incluir este medicamento, y no ranibizumab, en la Lista de Medicinas Esenciales para su uso en el tratamiento de enfermedades oculares neovasculares dada la amplia evidencia disponible que demuestra una efectividad y seguridad similar entre ambos y los resultados a favor de bevacizumab en los análisis de costo-efectividad (World Health Organization 2015a).



En el contexto peruano, bevacizumab ha sido incluido en la versión más reciente (2015) del Petitorio Nacional Único de Medicamentos Esenciales (PNUME), y subsecuentemente en el Petitorio Farmacológico de EsSalud, para ser usado de manera intravítrea para el tratamiento de las patologías oculares relacionadas al factor de crecimiento endotelial vascular, incluyendo la DMRE y otras. Por otro lado, ranibizumab está incluido en el Petitorio Farmacológico de EsSalud pero no en el PNUME (Ministerio de Salud del Perú 2015; Seguro Social del Perú 2011).

Dado que por norma nacional y recomendaciones realizadas por las instancias jurídicas y de control institucionales en EsSalud se debe adecuar el petitorio institucional al PNUME, es menester evaluar, dentro de los criterios de eficacia, seguridad y de sostenibilidad financiera institucional, el rol de ranibizumab en el Petitorio Farmacológico de EsSalud.

El presente Dictamen expone la evaluación de la eficacia, seguridad y análisis económico de ranibizumab comparado con bevacizumab para el tratamiento de pacientes con degeneración macular relacionada a la edad de tipo neovascular, según la siguiente pregunta PICO, validada por los Médicos oftalmólogos Doris Quiroz Cerna y Armando Cauti Ramón, quienes laboran en el Hospital Guillermo Almenara Irigoyen (EsSalud).

**Tabla1.** Pregunta de evaluación en estructura PICO.

<b>P</b>	Adultos con diagnóstico de degeneración macular relacionada a la edad (DMRE) de tipo neovascular
<b>I</b>	Ranibizumab intravítreo
<b>C</b>	Bevacizumab intravítreo
<b>O</b>	<p><b>Desenlaces de eficacia:</b></p> <ul style="list-style-type: none"> <li>• Cambio (ganancia o pérdida) en la agudeza visual mejor corregida (AVMC) de <math>\geq 15</math> ETDRS letras.</li> <li>• Cambio desde la línea de base en la AVMC.</li> <li>• Ceguera legal.</li> <li>• Desenlaces de función visual (sensibilidad al contraste, índice de lectura, logaritmo del ángulo mínimo de resolución).</li> <li>• Desenlaces morfológicos (tamaño de la lesión, tamaño de neovascularización coroidea, espesor central de la retina).</li> </ul> <p><b>Desenlaces de seguridad:</b></p> <ul style="list-style-type: none"> <li>• Eventos adversos.</li> <li>• Eventos adversos serios.</li> <li>• Retiros debido a eventos adversos.</li> <li>• Mortalidad</li> </ul> <p><b>Desenlaces económicos:</b></p> <ul style="list-style-type: none"> <li>• Costos por tratamiento.</li> <li>• Razón incremental de costo-efectividad (RICE)</li> </ul>

## B. ASPECTOS GENERALES

La degeneración macular relacionada a la edad (DMRE) es una condición que afecta principalmente a la población adulta mayor, e involucra la pérdida progresiva de la visión central. La DMRE ocurre cuando la parte central de la retina (o mácula) desarrolla lesiones degenerativas, siendo el síntoma más común la visualización de un área borrosa cerca de la visión central. La DMRE por sí misma no conlleva a la ceguera completa; no obstante, ésta puede interferir en las actividades diarias de la persona, teniendo implicaciones psicosociales y económicas importantes (The National Eye Institute - U.S. National Institutes of Health 2015; World Health Organization 2016b).

El factor de riesgo más importante es la edad. Existe una mayor probabilidad que la enfermedad ocurra después de los 60 años. Otros factores de riesgo incluyen el hábito de fumar, la raza (siendo más común en los caucásicos), los antecedentes familiares y los factores genéticos (World Health Organization 2016b; The National Eye Institute - U.S. National Institutes of Health 2015).

Globalmente, la DMRE es la tercera causa de ceguera después de la catarata y el glaucoma. En países industrializados como Reino Unido, Alemania y Estados Unidos, la DMRE es la primera causa de ceguera (World Health Organization 2002; World Health Organization 2012). Un estudio en Dinamarca estimó una incidencia de ceguera debido a DMRE de 108 casos por cada 100,000 adultos mayores de 60 años, siendo ésta mayor en mujeres (140:100,000) que en hombres (66:100,000) (Rosenberg and Klie 1996).

En Perú, la DMRE es la tercera causa de ceguera en personas de 50 años o más, con una prevalencia de 11.5% de casos, y la tercera causa de la deficiencia visual severa y moderada en personas de 50 años o más, con una prevalencia de 6.2% y 6.9% respectivamente (Campos et al. 2014).

Existen diferentes clasificaciones de la DMRE en la literatura, dentro de las cuales destacan la clasificación AREDS (Age-Related Eye Disease Study) (Age-Related Eye Disease Study Research Group 2001) y la propuesta por Ferris et al. (Frederick L. Ferris et al. 2013). Todas las clasificaciones coinciden en diferenciar entre estadios iniciales (MRE, maculopatía relacionada con la edad) y estadios avanzados (DMRE o MRE tardía), dentro de éste último, entre la forma atrófica (también llamada seca) y la neovascular (también llamada húmeda) (American Academy of Ophthalmology/Vitreous Panel 2015; The National Eye Institute - U.S. National Institutes of Health 2015).

Aproximadamente, un 10% de los pacientes con DMRE presentan la forma húmeda; no obstante, esta forma es responsable del 90% del total de casos de pérdida visual severa o ceguera (i.e., agudeza visual de 20/200 o peor) atribuidos a la enfermedad (F. L. Ferris, Fine, and Hyman 1984). Asimismo, la pérdida visual se produce de

manera más rápida y agresiva que en la forma seca. El cuadro clínico es caracterizado por: i) desprendimiento exudativo del epitelio pigmentario provocando metamorfopsias, ii) membranas neovasculares coroideas provocando hemorragias, que originan un escotoma central y disminución de la visión, iii) formación de una cicatriz disciforme macular a causa de los procesos anteriores, produciendo un escotoma central absoluto (American Academy of Ophthalmology/Vitreous Panel 2015; The National Eye Institute - U.S. National Institutes of Health 2015).

Existen diversas opciones terapéuticas para los pacientes con DMRE neovascular, las cuales incluyen: láser térmico, terapia fotodinámica e inhibidores del factor de crecimiento endotelial vascular (VEGF, por sus siglas en inglés, Vascular Endothelial Growth Factor) (ranibizumab, bevacizumab y aflibercept). Todas ellas controlan la progresión de la enfermedad, mejorando así la condición de salud de los pacientes y reduciendo el uso de recursos asociados a la deficiencia visual (American Academy of Ophthalmology/Vitreous Panel 2015; The National Eye Institute - U.S. National Institutes of Health 2015).


Los anti-VEGFs son fármacos administrados por vía intravítrea, mediante inyecciones realizadas de forma periódica, los cuales inhiben la angiogénesis o neovascularización (formación de nuevos vasos sanguíneos) anormal que afecta a la retina (American Academy of Ophthalmology/Vitreous Panel 2015; The National Eye Institute - U.S. National Institutes of Health 2015). Debido a su efectividad y perfil de seguridad favorable, los anti-VEGFs son actualmente el estándar de cuidado para el tratamiento de la DMRE. Bevacizumab, a pesar de tener un uso "off-label" (fuera de etiqueta) no aprobado por las agencias regulatorias FDA y EMA, es ampliamente recomendado y usado en el mundo debido a una eficacia similar a ranibizumab, sustentado en un sólido cuerpo de evidencia científica, y a un menor costo (Cañón, Vanegas, and Rodriguez 2014; Canadian Agency for Drugs and Technologies in Health (CADTH) 2016a; O Rodriguez et al. 2016).

La respuesta a los anti-VEGFs en pacientes con DMRE neovascular se mide en términos de agudeza visual (AV) o capacidad del sistema visual de ver optotipos (i.e. letras o números). El valor de la agudeza visual (VAV) más utilizado en investigación son los optotipos de escala logarítmica empleados en el Estudio del Tratamiento Temprano de la Retinopatía Diabética (ETDRS, por sus siglas en inglés). Existen diversos modos de anotar la AV: el logaritmo del mínimo ángulo de resolución (LogMAR), la escala decimal o la escala de Snellen (Tabla 2). La escala de Snellen, por ejemplo, utiliza valores en los que cambia sólo el denominador; si se divide el numerador entre el denominador, el resultado es el valor de la agudeza visual en porcentaje. En otras palabras, el valor 20/20 en la escala de Snellen, corresponde a una persona que alcanza el 100% de agudeza visual y el valor 20/40, a una persona que alcanza el 50% de agudeza visual (Martín and Vecilla 2011).



**Tabla 2.** Equivalencia de los distintos sistemas de anotación de la agudeza visual (19) y categorías de discapacidad visual según OMS (20).

Snellen (en pies)	Decimal	LogMAR	VAV (letras ETDRS)	Categorías de discapacidad visual
20/10	2.00	-0.3	115	Deficiencia visual leve o sin deficiencia visual
20/12.5	1.60	-0.2	110	
20/16	1.25	-0.1	105	
20/20	1.00	0.0	100	
20/25	0.80	+0.1	95	
20/32	0.63	+0.2	90	
20/40	0.50	+0.3	85	
20/50	0.40	+0.4	80	Deficiencia visual moderada
20/63	0.32	+0.5	75	
20/70	0.30	+0.54	73	
20/80	0.2	+0.6	70	
20/100	0.20	+0.7	65	
20/125	0.16	+0.8	60	
20/160	0.125	+0.9	55	Deficiencia visual severa
20/200	0.1	+1.0	50	
20/400	0.05	+1.3	35	
20/800	0.02	+1.6	20	Ceguera



Ranibizumab, aprobado por la FDA y la EMA para el tratamiento de diversas condiciones de la retina, es una terapia costosa, particularmente cuando es comparada con el costo de la inyección intraocular de bevacizumab, opción terapéutica que ha mostrado tener una eficacia y seguridad similar a ranibizumab. De hecho, el uso de bevacizumab en la práctica clínica para el tratamiento de DMRE ha sido descrito como un tratamiento que tiene un perfil de costo-efectividad muy ventajoso en muchos contextos internacionales (Canadian Agency for Drugs and Technologies in Health (CADTH) 2016a; O Rodríguez et al. 2016; Fansi et al. 2011). Así, en el contexto del Seguro Social de Salud del Perú (EsSalud), surge el interés de evaluar las ventajas y desventajas de ambos tratamientos para la DMRE.

comparándolas con fines de priorización para identificar el tratamiento de mayor beneficio para expandirlo más ampliamente entre los asegurados y derechohabientes, ya que ello además se traduce en un uso eficiente de los recursos de la Institución. Debido a ello, el objetivo del presente documento fue evaluar la eficacia y seguridad de ranibizumab comparado con bevacizumab para el tratamiento de pacientes con degeneración macular relacionada a la edad de tipo neovascular, comparándose además los costos de la implementación de cada tipo de tratamiento a nivel nacional en EsSalud.



### C. TECNOLOGIA SANITARIA DE INTERÉS

La angiogénesis es el proceso por el cual se crean nuevos vasos sanguíneos a partir de vasos sanguíneos preexistentes. La anormalidad de este proceso es una característica de ciertas enfermedades como el cáncer y la DMRE neovascular. La evidencia sugiere que el factor de crecimiento endotelial vascular (VEGF) es uno de los principales factores que promueven la angiogénesis anormal dentro del ojo, proporcionando la lógica de la inhibición farmacológica en el tratamiento de la DMRE neovascular. Asimismo, el VEGF está implicado en la mediación de la permeabilidad vascular, proceso de particular importancia en la patogénesis de la DMRE (Hussain, Ghanekar, and Kaur 2007; Papadopoulos et al. 2012) y de otras enfermedades oculares, como el edema macular en diabetes y el edema macular secundario a la oclusión de la vena retiniana.

#### Ranibizumab

Ranibizumab (Lucentis®) es un fragmento de anticuerpo murino monoclonal humanizado, producido en células de *Escherichia coli* mediante tecnología de ADN recombinante y dirigido contra el factor de crecimiento endotelial vascular A (VEGF-A) humano. Ranibizumab se une con alta afinidad a las isoformas del VEGF-A, impidiendo, su unión a los receptores VEGFR-1 y VEGFR-2. La unión del VEGF-A a sus receptores conduce a la proliferación de las células endoteliales y la neovascularización (i.e., formación de nuevos vasos sanguíneos), así como a la exudación vascular, lo cual contribuye a la progresión de la forma neovascular de la degeneración macular relacionada a la edad (European Medicines Agency 2016a).

La dosis recomendada de Lucentis es 0,5 mg administrada en forma de inyección intravítrea única (0,05 mL por ojo de la presentación de 10mg/mL). El tratamiento se inicia con una inyección al mes hasta alcanzar la agudeza visual máxima o desaparezcan los signos de actividad de la enfermedad. En pacientes con DMRE neovascular inicialmente pueden ser necesarias tres o más inyecciones consecutivas administradas mensualmente. A partir de ese momento, los intervalos de



monitorización y tratamiento se deben determinar según criterio médico y en base a la actividad de la enfermedad (European Medicines Agency 2016a).

Las reacciones adversas oculares tras la inyección de ranibizumab notificadas más frecuentemente son: dolor ocular, hiperemia ocular, aumento de la presión intraocular, vitritis, desprendimiento de vítreo, hemorragia retiniana, alteración visual, partículas flotantes en el vítreo, hemorragia conjuntival, irritación ocular, sensación de cuerpo extraño en los ojos, aumento del lagrimeo, blefaritis, ojo seco, y prurito ocular. Las reacciones adversas no oculares notificadas más frecuentemente son cefalea, nasofaringitis y artralgia. Las reacciones adversas notificadas con menor frecuencia, pero de mayor gravedad, incluyen endoftalmítis, ceguera, desprendimiento de retina, desgarro retiniano y catarata traumática iatrogénica (European Medicines Agency 2016a).

No existe un esquema de tratamiento estándar para los pacientes con esta condición clínica. No obstante, de acuerdo a la monografía del producto, ranibizumab puede ser administrado como inyecciones mensuales o alternativamente como inyecciones mensuales por los tres primeros meses seguido por inyecciones cada 3 meses (European Medicines Agency 2016a). Del mismo modo, el Instituto de Evaluación Tecnológica en Salud (IETS) de Colombia, basado en consulta con expertos clínicos, estimó un promedio de 7 a 10 inyecciones anuales en los dos primeros años de tratamiento, y a partir del tercer año un promedio de 5 inyecciones anuales (Oscar Rodríguez, Rodríguez, and Rodríguez 2016; O Rodríguez et al. 2016).

Ranibizumab está aprobado por la Agencia Reguladora de Medicamentos de Estados Unidos, Food and Drug Administration (FDA) (Lucentis®, Roche) (Genentech 2014) y por la Agencia Europea de Medicamentos (EMA) (Lucentis®, Novartis) (European Medicines Agency 2016b) para su uso en el tratamiento de la degeneración macular relacionada a la edad de tipo neovascular. No obstante, no ha sido incluida en la Lista de Medicinas esenciales vigente de la Organización Mundial de la Salud (World Health Organization 2015b).

En Perú, este fármaco está aprobado por la Dirección General de Medicamentos, Insumos y Drogas del Perú (DIGEMID) como Lucentis 10 mg/mL hasta el 19 de diciembre de 2016, con número de registro sanitario BE00378, y como Lucentis 10 mg/mL, hasta el 08 de marzo de 2021, con número de registro sanitario BE01041 (DIGEMID - MINSA 2017).

En el Petitorio Farmacológico de EsSalud vigente, ranibizumab se encuentra incluido en presentación de 10mg/mL para su uso en la degeneración macular relacionada a la edad (Seguro Social del Perú 2011). Sin embargo, no forma parte del Petitorio Nacional Único de Medicamentos Esenciales (PNUME) vigente de nuestro país (Ministerio de Salud del Perú 2015).



## Bevacizumab

Bevacizumab (Avastin®) es un anticuerpo murino monoclonal humanizado, producido en células ováricas de hámster chino mediante tecnología de ADN recombinante. Al igual que ranibizumab, bevacizumab se une directamente al VEGF para inhibir la unión de éste a sus receptores. De hecho, ranibizumab es un fragmento de anticuerpo monoclonal derivado del mismo anticuerpo murino que bevacizumab (European Medicines Agency 2017).

Actualmente, bevacizumab está aprobado por la FDA y la EMA como una infusión intravenosa para el tratamiento de ciertos tipos de cánceres, pero no como tratamiento para patologías oculares (U.S. Food and Drug Administration 2014; European Medicines Agency 2017). Su uso intravitreo para la DMRE ha sido reportado con una eficacia y seguridad similar que con ranibizumab, pero a un costo menor en comparación a este último fármaco (50 Dólares Americanos versus 1950 Dólares Americanos por inyección en los Estados Unidos y 40 Dólares Americanos versus 1.575.00 Dólares Americanos por inyección en Canadá), haciendo que bevacizumab esté siendo administrado cada vez más como un tratamiento fuera de etiqueta para la DMRE en muchos países del mundo. Este uso fuera de etiqueta del bevacizumab está sustentado en la evidencia científica que existe sobre su eficacia y seguridad como tratamiento para esta condición clínica, lo cual coincide con la estrecha relación molecular que hay entre este producto y el ranibizumab pues, como se mencionó anteriormente, ambos compuestos provienen del mismo anticuerpo monoclonal murino desarrollado por Genentech (Canadian Agency for Drugs and Technologies in Health (CADTH) 2016a; Arroyo 2016).

En el 2015, la Organización Mundial de la Salud (OMS) realizó una evaluación de inclusión de ranibizumab a la Lista de Medicinas Esenciales a solicitud de la empresa Novartis; sin embargo, dado la gran cantidad de evidencia científica que apoya el uso de bevacizumab, la OMS decide incluir a bevacizumab, y no ranibizumab, en la Lista de Medicinas Esenciales para su uso en el tratamiento de todas las enfermedades oculares neovasculares (relacionadas al factor de crecimiento endotelial vascular), siendo las más frecuentes la DMRE, edema macular en diabetes y la relacionada a la oclusión de la vena retiniana, ya que cubre una necesidad de salud pública y ha probado tener una eficacia y seguridad similar a ranibizumab, además de ser costo-efectiva. El comité de expertos de la OMS señaló además que la inversión en ranibizumab significaría una inversión de fondos que no es justificable en el contexto de la disponibilidad del bevacizumab (World Health Organization 2015a).

De manera similar, en la reciente guía para el manejo de la DMRE de la Academia Americana de Oftalmología, bevacizumab es recomendado en una dosis de 1.25 mg de acuerdo a lo descrito en reportes publicados (American Academy of Ophthalmology/Vitreous Panel 2015).



En Perú, bevacizumab tiene registro sanitario para las siguientes presentaciones:

**Tabla 3.** Registro Sanitario vigente para bevacizumab.

Registro Sanitario	Nombre	Forma farmacéutica	Fecha de vencimiento
BE00650	AVASTIN 100mg/4mL	Concentrado para solución para infusión	15/10/2019
BE00472	AVASTIN 100mg/4mL	Solución inyectable	04/02/2018
BE00458	AVASTIN 400mg/16mL	Solución inyectable	17/01/2018
BE01050	AVASTIN 400MG/16mL	Solución inyectable	24/8/2021
BE00656	AVASTIN 400mg/16mL	Concentrado para solución para infusión	26/10/2019

Fuente: DIGEMID consultada el 20 de Febrero de 2017 (DIGEMID - MINSA 2017)

Asimismo, bevacizumab ha sido incluido por la Autoridad Nacional de Salud del Perú, a través de la DIGEMID, en la versión vigente del PNUME (Ministerio de Salud del Perú 2015), y subsecuentemente ha sido incluido en el Petitorio Farmacológico de EsSalud para ser usado en las patologías oculares relacionadas al factor de crecimiento endotelial vascular (incluyendo, la degeneración macular relacionada a la edad, entre otras) (IETSI-ESSALUD 2015).

### Comparación de costos entre ranibizumab y bevacizumab

Para efectos del presente Dictamen, se realizó un análisis de costo-minimización, comparando los costos del tratamiento con ranibizumab y con bevacizumab en pacientes con DMRE neovascular, considerando solo los costos de los medicamentos y bajo el supuesto de que ambas alternativas terapéuticas producen un nivel de beneficio similar, todo esto sustentado en un cuerpo de evidencia sólido, el que se detalla en la sección de Resultados.

El precio unitario de la presentación de 100 mg/4mL de bevacizumab es de S/. 1,419.92 (Sistema SAP - EsSalud 2017). Cien miligramos equivalen a 80 dosis unitarias de 1.25mg de bevacizumab; no obstante, dada la labor e insumos necesarios para fraccionar el fármaco a dosis unitarias en condiciones estériles y la probabilidad de pérdida del producto, se asumió, para el propósito de este análisis, que cada ampolla de 100mg sería fraccionado en 7 dosis unitarias (cada dosis unitaria a un costo de S/.203.00) o 20 dosis unitarias (cada dosis unitaria a un costo de S/. 71.00). Un mayor número de fraccionamientos por ampolla de 100mg de bevacizumab ha sido



reportado por el IETS de Colombia y "The British Columbia Provincial Retinal Diseases Treatment Program".

Por otro lado, el precio unitario de la presentación en ampolla de ranibizumab 10 mg/mL (2.3mg/0.23 mL) es de S/ 2,496.00, según la última compra realizada en EsSalud (Sistema SAP - EsSalud 2017). Este producto no necesita ser fraccionado, por lo tanto, el costo de la dosis unitaria equivale al costo unitario de la ampolla.

En la Tabla N° 4 se muestran los costos durante dos años de tratamiento con ranibizumab y bevacizumab, tomando como referencia un promedio estimado de 9 dosis unitarias anuales por ojo tratado, según lo estimado por la IETS de Colombia (O Rodriguez et al. 2016). Para el propósito del análisis, se asumió que bevacizumab sería administrado a una frecuencia igual a la de ranibizumab. Se observa que el costo del tratamiento por ojo con Ranibizumab excede en S/.41,274.00 a S/.43,650.00 el costo del tratamiento por ojo con Bevacizumab; esto significa que el costo de tratamiento por ojo con ranibizumab es 12 a 35 veces el costo del tratamiento por ojo con bevacizumab.

Así, considerando que el gasto anual de EsSalud en ranibizumab para el año 2016 fue de S/. 4'989,449.00, el uso de bevacizumab para el tratamiento de las enfermedades de la retina relacionadas al VEGF hubiera significado un gasto anual de aproximadamente S/. 141,919.00 a S/. 405,484.00, dependiendo del número de fraccionamientos por ampolla. Es decir, el uso de bevacizumab en lugar de ranibizumab para este tipo de enfermedades, incluyendo la DMRE, hubiera generado un ahorro a la institución de aproximadamente S/. 4'583,965.00 a S/. 4'847,530.00 durante dicho año, brindando al paciente un tratamiento similar en eficacia y seguridad.


**Tabla 4.** Análisis de costo-minimización para el tratamiento con ranibizumab vs bevacizumab en pacientes con DMRE neovascular por ojo tratado (dos años de tratamiento)

Medicamento	Costo de dosis unitaria S/.	N° inyecciones por ojo tratado (Unidades)	Costo por tratamiento S/.	Ahorro por usar bevacizumab en lugar de ranibizumab S/.
Considerando el fraccionamiento de 7 dosis unitarias por ampolla de 100mg de bevacizumab				
Bevacizumab	203.00	18	3,654.00	-
Ranibizumab	2,496.00	18	44,928.00	41,274.00
Considerando el fraccionamiento de 20 dosis unitarias por ampolla de 100mg de bevacizumab				
Bevacizumab	71.00	18	1,278.00	-
Ranibizumab	2,496.00	18	44,928.00	43,650.00

Fuente: Sistema SAP- EsSalud consultado el 20 de febrero de 2017 (Sistema SAP - EsSalud 2017)

### III. METODOLOGIA


#### A. ESTRATEGIA DE BÚSQUEDA




Se realizó una búsqueda sistemática de la evidencia científica con respecto a la eficacia, seguridad y costo-efectividad de ranibizumab en comparación a bevacizumab en pacientes con diagnóstico de degeneración macular relacionado a la edad de tipo neovascular en las bases de datos MEDLINE y TRIPDATABASE. Del mismo modo, se realizó una búsqueda dentro de bases de datos pertenecientes a grupos que realizan revisiones sistemáticas, evaluación de tecnologías sanitarias y Guías de Práctica Clínica, tales como The National Guideline for Clearinghouse (NGC), Scottish Intercollegiate Guidelines Network (SIGN), The National Institute for Health and Care Excellence (NICE), The Canadian Agency for Drugs and Technologies in Health (CADTH), The Agency for Healthcare Research and Quality (AHQR) y The Cochrane Collaboration.



#### B. TÉRMINOS DE BÚSQUEDA




Para la búsqueda en las bases de datos consultadas se utilizaron los siguientes términos:

- 
- Bevacizumab (MeSH).
  - Ranibizumab (MeSH).
  - Wet Macular Degeneration (MeSH).
  - Vascular Endothelial Growth Factor A (MeSH).
  - Costs and Costs Analysis (MeSH).
  - Avastin
  - Lucentis
  - Age-Related Macular Degeneration.
  - Anti-VEGF.
  - Anti-vascular endothelial growth factor.
  - Cost Effectiveness.
  - Economic Evaluation.
  - Cost(s)
  - Benefit(s)

### C. CRITERIOS DE ELEGIBILIDAD

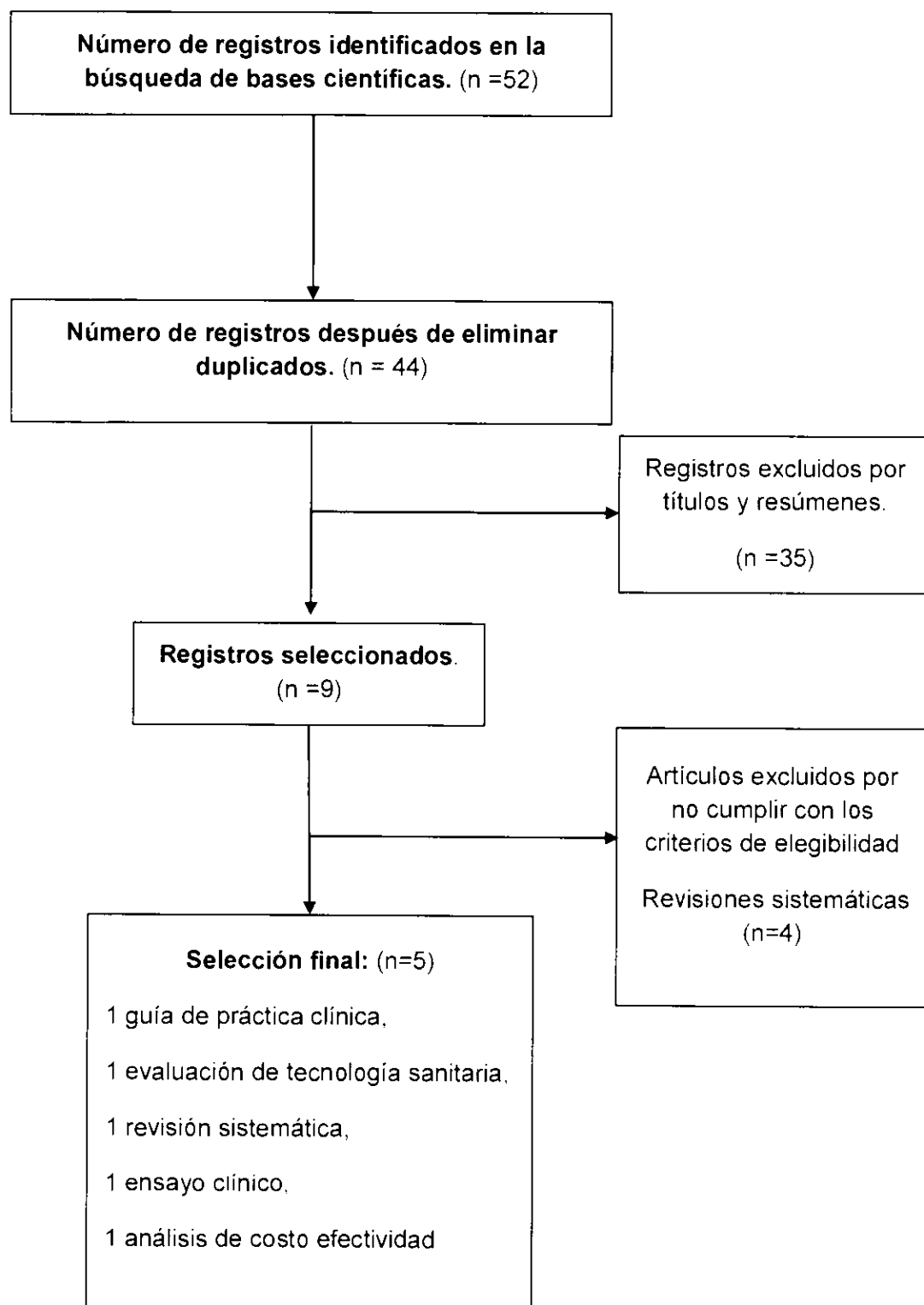
Se seleccionaron Guías de Práctica Clínica o consenso de expertos que contengan recomendaciones del tratamiento de pacientes con degeneración macular relacionado a la edad (DMRE) publicadas en el período 2015-2016.

Debido al gran número de estudios publicados sobre la eficacia y seguridad de ranibizumab en comparación a bevacizumab en pacientes con DMRE, la búsqueda bibliográfica se limitó a evaluaciones de tecnologías sanitarias y revisiones sistemáticas o meta-análisis de ensayos clínicos controlados aleatorizados publicados en el año 2016. Además, se incluyeron ECAs recientemente publicados que no hayan sido incluidos en las revisiones sistemáticas seleccionadas, con el fin último de incluir toda la evidencia de alta calidad disponible a la actualidad. Adicionalmente, se incluyeron estudios de costo efectividad en el mismo año. Se incluyeron también estudios en idiomas inglés y español.




#### IV. RESULTADOS

##### FLUJOGRAMA DE SELECCIÓN DE BIBLIOGRAFIA ENCONTRADA\*




## A. SINOPSIS DE LA EVIDENCIA


Se realizó una búsqueda de la literatura con respecto a la eficacia, seguridad y costo-efectividad de ranibizumab, en comparación con bevacizumab, como tratamiento en pacientes con diagnóstico de degeneración macular relacionado a la edad. Esta evidencia incluye todos los ECAs publicados a la actualidad.




**Guías de Práctica Clínica (GPC):** Se incluyó la Guía para el manejo de la degeneración macular relacionada a la edad (DMRE) realizada por la Academia Americana de Oftalmología (AAO).



**Evaluaciones de Tecnología Sanitaria (ETS):** Se incluyó la evaluación de tecnología sanitaria realizada por la Canadian Agency for Drugs and Technologies in Health (CADTH), siendo un objetivo específico evaluar la eficacia, seguridad y costo-efectividad comparativa de ranibizumab versus bevacizumab para el tratamiento de pacientes con DMRE neovascular. La ETS incluye una revisión sistemática, con fecha de última búsqueda noviembre de 2015, y un análisis de costo-minimización.



**Revisiones sistemáticas (RS):** Se encontró una revisión sistemática de Cochrane cuyo objetivo fue evaluar la eficacia y seguridad de bevacizumab y ranibizumab para el tratamiento de la DMRE neovascular. Esta revisión también incluyó una evaluación de los desenlaces económicos. Adicionalmente, se encontraron 4 revisiones sistemáticas que no fueron incluidas en el presente dictamen, tres por haber sido publicadas en el 2015 (Wang et al. 2015; Ba et al. 2015; Chen et al. 2015) y una por combinar en el meta-análisis diversas intervenciones (además de ranibizumab) versus bevacizumab e incluir diversos diseños de estudios (Mikacic and Bosnar 2016).



**Ensayos clínicos:** Se encontró un ensayo clínico controlado aleatorizado (el estudio BRAMD de Países Bajos), cuyo objetivo fue evaluar la eficacia y seguridad de bevacizumab en comparación a ranibizumab en pacientes con DMRE neovascular. Este estudio no fue incluido en la revisión sistemática realizada por la CADTH (la más reciente RS), ya que fue publicado después de la fecha de su última búsqueda (mayo de 2016), razón por la cual fue incluido en el presente Dictamen.

**Análisis de costo-efectividad:** Se encontró un análisis de costo-efectividad realizado por el Instituto de Evaluación Tecnológica en Salud de Colombia, siendo un objetivo específico establecer la razón de costo-efectividad del uso de ranibizumab comparado con bevacizumab para el tratamiento de pacientes con DMRE neovascular.

## B. DESCRIPCIÓN Y EVALUACIÓN DE LA EVIDENCIA

### i. GUÍA DE PRÁCTICA CLÍNICA

**American Academy of Ophthalmology, 2015 - "Preferred Practice Pattern. Age-Related Macular Degeneration" (American Academy of Ophthalmology/Vitreous Panel 2015).**

Es una Guía para el manejo de la degeneración macular relacionada a la edad realizada por la Academia Americana de Oftalmología (AAO).

La Guía utilizó el sistema GRADE para medir la calidad de la evidencia y fuerza de las recomendaciones, en donde la calidad de la evidencia fue medida como "buena", "moderada" o "insuficiente", y la fuerza de las recomendaciones como "fuerte" o "discrecional". Asimismo, utilizó la metodología del Scottish Intercollegiate Guideline Network (SIGN) para definir el nivel de evidencia, el cual varió desde I++ hasta III.

Dentro de sus recomendaciones, señala que la terapia intravítrea usando agentes inhibidores del factor de crecimiento endotelial vascular (e.g. bevacizumab, y ranibizumab) es la terapia más efectiva para manejar la DMRE de tipo neovascular y que ésta representa el tratamiento de primera línea (nivel de evidencia I++; nivel más alto basado en meta-análisis de alta calidad o revisiones sistemáticas de ensayos clínicos controlados aleatorizados; recomendación fuerte).

Dentro de la sección de manejo de la DMRE, se recomienda la dosis de 1.25mg para Bevacizumab y de 0.5mg para Ranibizumab. Para ambos tratamientos indica que el paciente debe retornar a las 4 semanas después del tratamiento, y que los seguimientos subsiguientes dependerán de los hallazgos clínicos y del juicio del oftalmólogo tratante.

Dentro de la sección de consideraciones socioeconómicas, la AAO menciona, basado en los estudios disponibles, que el uso off-label de bevacizumab intravítreo representa una alternativa altamente costo-efectiva para el tratamiento de la DMRE neovascular. Además, resalta la importancia de prevenir conflictos de interés financieros por parte de los médicos con respecto a las opciones de tratamientos.

Esta Guía de Práctica Clínica utiliza un método sistemático para la búsqueda de la evidencia, describe los métodos utilizados para formular las recomendaciones, la relación con la evidencia y los beneficios y riesgos. Asimismo, esta Guía fue revisada por expertos externos antes de su publicación e incluyó un procedimiento para actualización.

En conclusión, basado en un cuerpo de evidencia de alta calidad, esta Guía recomienda el uso de bevacizumab o ranibizumab para el tratamiento de la DMRE

neovascular. sin mencionar preferencia sobre alguno de estos medicamentos. aunque si menciona que bevacizumab es una alternativa altamente costo-efectiva.

## ii. EVALUACIONES DE TECNOLOGÍAS SANITARIAS

### Canadian Agency for Drugs and Technologies in Health, 2016 – “Anti-Vascular Endothelial Growth Factor Drugs for the Treatment of Retinal Conditions” (Canadian Agency for Drugs and Technologies in Health (CADTH) 2016a).

Es una evaluación de tecnología sanitaria cuyo objetivo fue evaluar la eficacia, seguridad y costo-efectividad comparativa de los agentes anti-VEGF para el tratamiento de pacientes con las siguientes enfermedades de la retina: DMRE neovascular, edema macular diabético, edema macular debido a la oclusión de la vena retiniana y neovascularización coroidea secundaria a la miopía patológica.

La búsqueda bibliográfica fue llevada a cabo hasta noviembre de 2015. La revisión sistemática y el meta-análisis en red fueron llevados a cabo utilizando la metodología PRISMA. Las intervenciones incluidas fueron bevacizumab y ranibizumab, y los desenlaces clínicos de interés estuvieron relacionados a los cambios en la agudeza visual. Se incluyeron solo ensayos clínicos controlados aleatorizados (ECAs) de diseño paralelo. El riesgo de sesgo de los artículos incluidos en la revisión fue evaluado con la metodología Cochrane.

Las recomendaciones elaboradas a partir de esta evaluación de tecnología sanitaria fueron publicadas en un reporte por separado (Canadian Agency for Drugs and Technologies in Health (CADTH) 2016b). En él se recomienda, en base a su similar efectividad clínica y menor costo en comparación con otros tratamientos anti-VEGF, que bevacizumab sea utilizado como tratamiento anti-VEGF inicial en pacientes con DMRE neovascular, edema macular diabético, edema macular debido a la oclusión de la vena retiniana y neovascularización coroidea secundaria a la miopía patológica.

La calidad metodológica de la presente revisión sistemática fue valorada como alta de acuerdo a la herramienta AMSTAR (puntaje 9/11). La revisión incluyó un protocolo previo, revisión por pares, búsqueda sistemática, uso de literatura gris, presentación de características y evaluación de la calidad de los estudios incluidos, uso de la evidencia para emitir conclusiones y el conflicto de interés. Entre las limitaciones está la falta de referencia de los estudios excluidos.

#### Desenlaces de eficacia:

Con respecto a la comparación de ranibizumab versus bevacizumab se incluyeron 9 ECAs (Subramanian et al. 2010; Krebs et al. 2013; Biswas et al. 2011a; The CATT Research Group 2011; Kodjikian et al. 2013; Chakravarthy et al. 2013; Berg et al.

2015; Scholler et al. 2014; Biswas et al. 2011b) todos ellos con un predominante bajo riesgo de sesgo. No se encontraron diferencias estadísticamente significativas con respecto a la proporción de pacientes con DMRE neovascular que experimentaron una mejoría en la agudeza visual, i.e., ganancia  $\geq 15$  ETDRS letras (meta-análisis de 8 ECAs, 2950 pacientes, OR: 1.13 [IC 95%, 0.96-1.34]), empeoramiento en la agudeza visual, i.e., pérdida  $\geq 15$  ETDRS letras (meta-análisis de 9 ECAs, 3005 pacientes, OR: 0.95 [IC 95%, 0.70-1.27]), o la diferencia media en la agudeza visual mejor corregida (AVMC) (meta-análisis de 7 ECAs, 2769 pacientes, diferencia media: 0.51 [IC 95%, -0.82 a +1.83]). Asimismo, no hubo diferencia estadísticamente significativa con respecto al número de pacientes que progresó a ceguera legal (meta-análisis de 3 ECAs, 1817 pacientes, OR: 0.46 [IC 95%, 0.07-3.26]).

### Desenlaces de seguridad:

El perfil de seguridad de ranibizumab fue muy similar al de bevacizumab en términos de naturaleza y frecuencia de daños reportados en pacientes con DMRE neovascular en los estudios incluidos, incluyendo mortalidad (seis ECAs, 2941 pacientes, OR 0.88 [IC 95%, 0.55 - 1.39],  $p=0.574$ ), eventos adversos (un ECA, 57 pacientes, OR 5.39 [IC 95%, 0.28 - 123.29],  $p=0.253$ ), eventos adversos serios (cinco ECAs, 3026 pacientes, OR 0.97 [IC 95%, 0.55 - 1.70],  $p=0.288$ ), retiros debido a eventos adversos (tres ECAs, 1536 pacientes, OR 0.97 [IC 95%, 0.50 - 1.88],  $p=0.908$ ) tromboembolismo arterial (cuatro ECAs, 2133 pacientes, OR 1.46 [IC 95%, 0.57 - 3.74],  $p=0.429$ ) tromboembolismo venoso (tres ECAs, 2133 pacientes, OR 0.63 [IC 95%, 0.17 - 2.38],  $p=0.491$ ), endoftalmitis bacteriana (dos ECAs, 2502 pacientes, OR 0.65 [IC 95%, 0.14 - 2.98],  $p=0.580$ ), aumento de la presión intraocular (un ECA, 1185 pacientes, OR 0.12 [IC 95%, 0.01 - 2.30],  $p=0.160$ ), y desprendimiento de la retina (un ECA, 1185 pacientes, OR 0.16 [IC 95%, 0.01 - 3.25],  $p=0.234$ ).

Asimismo, se realizó un análisis adicional sobre la evidencia de la seguridad de bevacizumab independientemente del diseño de los estudios, con el fin de evaluar el enunciado de precaución sobre su uso intravítreo contenido en la etiqueta del producto y colocado por el fabricante, donde se menciona lo siguiente: "AVASTIN no ha sido formulado y no está autorizado para su uso intravítreo. Se han registrado eventos adversos serios locales y sistémicos en etapas posteriores a la comercialización con el uso intravítreo no autorizado". Al respecto, CADTH concluye que el uso intravítreo de bevacizumab no está asociado a un incremento significativo del riesgo cardiovascular ni de daño oftalmológico comparado con ranibizumab. Estos resultados, opuestos a lo colocado por el fabricante, sugerirían que la monografía del producto no está actualizada, o que los tres estudios referidos en el enunciado de precaución podrían haber sido seleccionados, y que además la monografía no consideró las limitaciones de los tres estudios. Se menciona, además, que la inexistencia de diferencias en el riesgo de daños oftalmológicos entre ambos productos se condiciona a una preparación, un almacenamiento y una manipulación adecuada de bevacizumab para inyección intraocular para evitar contaminación.



### Desenlaces económicos:

Con respecto al análisis de costo-minimización en pacientes con DMRE neovascular, CADTH señaló que bevacizumab fue sustancialmente menos costoso que ranibizumab. Considerando los precios por caso-base (costo por dosis de USD 40.00 para bevacizumab y USD 1.575.00 para ranibizumab) y asumiendo que ranibizumab y bevacizumab son administrados mensualmente, el costo de dos años de tratamiento con ranibizumab, incluyendo el costo total de administración, fue de USD 39.360.00 por paciente y con bevacizumab de USD 3.397.00 por paciente, significando una diferencia de USD 35.963.00. Asimismo, asumiendo un tratamiento con inyecciones trimestrales después de tres dosis iniciales mensuales, el costo de dos años de tratamiento con ranibizumab (USD 16.480.00 por paciente) fue USD 15.058.00 más que el costo de dos años de tratamiento con bevacizumab (USD 1.422.00 por paciente).

Con respecto a la búsqueda de estudios de costo-efectividad u otras evaluaciones económicas, todos los análisis identificados (Dakin et al. 2014; Stein et al. 2014; Nwanze, Akinwale, and Adelman 2012; Patel et al. 2012) concluyeron que bevacizumab fue más costo-efectivo en comparación a ranibizumab. Los análisis más relevantes fueron los realizados por Stein et al. y Dakin et al., los cuales se basaron en la información proveniente de los estudios CATT de Estados Unidos e IVAN de Reino Unido, respectivamente. Dakin et al. basaron su análisis en costo minimización dado que los años de vida ajustados por calidad (AVACs) ganados entre ranibizumab y bevacizumab fueron menores que el margen de no-inferioridad a priori de 0.05 AVACs durante 2 años, siendo el costo del tratamiento mensual con ranibizumab USD 23.476.00 más caro por paciente que el tratamiento mensual con bevacizumab en un periodo de 2 años (Dakin et al. 2014). Por su parte, Stein et al. estimaron que la razón incremental de costo-efectividad del tratamiento mensual de ranibizumab y el tratamiento mensual de bevacizumab en pacientes mayores de 80 años superaba los 10 millones de Dólares Americanos por AVAC ganado durante un periodo de 20 años y al igual que Dakin et al., estimaron que los AVACs ganados entre ambos tratamientos fueron 0.02 AVACs (Stein et al. 2014). Así, los estudios soportan que tanto bevacizumab como ranibizumab tienen efectividades similares, no obstante, existe una gran diferencia en costos, favoreciendo la elección de bevacizumab.

### iii. REVISIONES SISTEMÁTICAS

**Solomon et al., 2016 – “Intravitreal bevacizumab versus ranibizumab for treatment of neovascular age-related macular degeneration. Findings from a Cochrane Systematic Review” (Solomon et al. 2016).**

Es una revisión sistemática cuyo objetivo fue resumir los efectos relativos de bevacizumab y ranibizumab con respecto a diversos desenlaces de visión, usando los

hallazgos de una revisión sistemática actualizada del Cochrane Eyes and Vision Group (Solomon et al. 2014).

La última búsqueda sistemática fue llevada a cabo en marzo de 2014. Sólo se incluyeron ensayos clínicos aleatorizados (ECAs) para minimizar el sesgo de los efectos relativos. La revisión, meta-análisis y la evaluación del riesgo de sesgo fue llevada a cabo utilizando la metodología de Cochrane Collaboration.

Se incluyeron un total de seis ECAs que compararon las inyecciones intravitreas de bevacizumab y ranibizumab por al menos 1 año (Subramanian et al. 2010; Krebs et al. 2013; Biswas et al. 2011a; The CATT Research Group 2011; Chakravarthy et al. 2012; Kodjikian et al. 2013). Los estudios CATT (Martin et al. 2012) e IVAN (Chakravarthy et al. 2013) proporcionaron información hasta los dos años de tratamiento. En general, la calidad de los ensayos fue buena, dado que el riesgo de sesgo fue bajo en la mayoría de dominios evaluados con la metodología Cochrane.

El estudio concluye que ranibizumab y bevacizumab tienen una eficacia y seguridad similar para el tratamiento de la DMRE, pero que existía una gran diferencia en costos entre ellos.

La calidad metodológica de esta revisión sistemática fue valorada como alta de acuerdo a la herramienta AMSTAR (puntaje 11/11). El documento original contiene información más detallada sobre la metodología y fue publicado en el 2014 (Solomon et al. 2014).

### Desenlaces de eficacia:

De acuerdo al meta-análisis con los 6 ECAs, al año de tratamiento, no se encontraron diferencias estadísticamente significativas entre bevacizumab y ranibizumab con respecto a la proporción de pacientes con DMRE neovascular que experimentaron una mejora en la agudeza visual, i.e., ganancia  $\geq 15$  letras de AVMC (OR: 0.90 [IC 95%: 0.73-1.11]), empeoramiento en la agudeza visual, i.e., pérdida  $\geq 15$  letras de AVMC (OR: 1.00 [IC 95%: 0.98-1.02]), o la diferencia media en la AVMC (-0.50 [IC 95%: -1.60 a +0.60]). Asimismo, no hubo diferencias estadísticamente significativas con respecto a la proporción de participantes con una AVMC mejor que 20/200 (4 ECAs, OR: 0.98 [IC 95%: 0.96-1.01]). Los hallazgos a los dos años de tratamiento para estos desenlaces fueron similares a los del primer año.

Otros desenlaces como sensibilidad al contraste, índice de lectura, logaritmo del ángulo mínimo de resolución, tamaño de lesión, cambio en el tamaño de neovascularización coroidea y calidad de vida (utilizando el cuestionario EQ-ED) fueron similares entre bevacizumab y ranibizumab. Con respecto al espesor central de la retina, se observó que la reducción de ésta era ligeramente menor en el grupo de bevacizumab comparado a ranibizumab ( $< 15 \mu\text{m}$ ), diferencia que, al encontrarse

dentro del rango típico de error de medición, fue considerado por los autores como clínicamente irrelevante.

### Desenlaces de seguridad:

Los eventos adversos serios (EAS) fueron calificados como muertes, eventos que ponen en riesgo la vida, hospitalización y discapacidad. En los resultados de seguridad reportados, se subdividieron los EAS en oculares y no oculares.

Tres de los seis ensayos clínicos incluidos en el análisis (Subramanian et al. 2010; Krebs et al. 2013; Biswas et al. 2011a) no reportaron EAS oculares. En los ensayos restantes (The CATT Research Group 2011; Martin et al. 2012; Chakravarthy et al. 2012; Chakravarthy et al. 2013; Kodjikian et al. 2013), los EAS oculares fueron escasos (<1%), y las proporciones fueron similares para ambos fármacos, sin diferencias estadísticamente significativas entre ellos. Estos EAS oculares correspondieron a casos de endoftalmítis, desprendimiento de la retina, desgarro de epitelio pigmentario de la retina, catarata traumática y uveítis severa.

Con respecto a los EAS no oculares, las tasas fueron muy bajas con ambos fármacos, generalmente no mayor del 2% durante el primer año y no mayor del 5% durante el segundo año de tratamiento, no reportándose diferencias importantes entre ambos grupos, a excepción de los desórdenes gastrointestinales, los cuales fueron marginalmente más frecuentes en el grupo que recibió bevacizumab comparado al grupo que recibió ranibizumab (2% vs 1% en el primer año, RR 2.24 [IC 95%, 1.10 – 4.55], 4% vs 2% en el segundo año, RR 2.74 [IC 95%, 1.49 – 5.02]).

En general, estos resultados en que se observa un perfil similar de eventos adversos entre ambos medicamentos se condicen con lo publicado previamente en una revisión sistemática de Cochrane sobre la seguridad sistémica de bevacizumab versus ranibizumab en pacientes con DMRE (Moja et al. 2014). En esta revisión no se encontraron diferencias relevantes significativas entre ambos fármacos con respecto a muertes o eventos adversos serios durante dos años de tratamiento y seguimiento, a excepción de una mayor ocurrencia de desórdenes gastrointestinales reportados en el grupo de bevacizumab, el cual fue parte de un análisis secundario. En este se estimó que si 1000 pacientes fueran tratados con ranibizumab por uno o dos años, 16 experimentarían desórdenes gastrointestinales, mientras que, si estos 1000 pacientes fueran tratados con bevacizumab, 16 a 50 experimentarían desórdenes gastrointestinales (RR 1.82 [IC 95%, 1.04 – 3.19], p=0.04, seis ECAs, 3190 pacientes). Es de notar que esta diferencia estadística es marginal y puede ser debido a un error tipo I.

Así, los resultados de este estudio no proporcionan evidencia que apoye el uso preferente de ranibizumab sobre bevacizumab en el tratamiento de la DMRE neovascular por razones de seguridad.



### Desenlaces económicos:

Con respecto a los desenlaces económicos, sólo los ensayos CATT e IVAN proporcionaron información. En el estudio CATT se estimó un costo de medicamento por paciente de USD 490.00 con bevacizumab y USD 18.590.00 con ranibizumab en el primer año, y de USD 860.00 y USD 31.805.00 a los dos años de tratamientos, respectivamente. Es decir, el costo promedio con ranibizumab fue al menos 35 veces mayor comparado con bevacizumab, independientemente del esquema de tratamiento recibido (i.e. mensual o trimestral después de tres dosis iniciales mensuales) (Martin et al. 2012). En el estudio IVAN, se encontró que continuaba habiendo una diferencia entre los costos de los tratamientos con bevacizumab y ranibizumab cuando estos incluían los costos de la administración del medicamento, el monitoreo, las hospitalizaciones, las consultas y los posibles medicamentos para el tratamiento de eventos adversos, aunque esta vez la diferencia fue menor (específicamente, el costo total del tratamiento con ranibizumab fue 6 veces el costo con bevacizumab) (Chakravarthy et al. 2012).

#### iv. ENSAYOS CLÍNICOS

**Schauwvlieghe et al., 2016 – “Comparing the effectiveness of bevacizumab to ranibizumab in patients with exudative age-related macular degeneration. The BRAMD study” (Schauwvlieghe et al. 2016).**

El objetivo de este ECA multicéntrico y doble ciego fue comparar la efectividad de bevacizumab y ranibizumab en el tratamiento de la DMRE neovascular.

El estudio incluyó pacientes con 60 años o más, con neovascularización coroidea (NVC) extrafoveal o yuxtafoveal primaria o recurrente secundaria a la DMRE con un área total de NVC < 12 áreas de disco y puntaje AVMC de 20 a 78 letras EDTRS

El reclutamiento de pacientes se hizo en el período enero de 2009 a diciembre de 2011, a partir de 5 centros médicos académicos en Países Bajos. El estudio fue registrado en el Registro de ensayos clínicos holandés (Nederlands trial register) (NTR1704).

Se asumió como no-inferioridad si la diferencia en la AVMC ganada entre ambos grupos era  $\leq 4$  letras usando la prueba t de student de una cola con un nivel de significancia de 0.05. El análisis que se llevó a cabo fue por intención a tratar. Cuando los pacientes no completaban el estudio, el último puntaje AVMC disponible era considerado como el puntaje AVMC de la visita 14 (última observación realizada). En total, 332 pacientes fueron asignados aleatoriamente a recibir dosis mensuales de bevacizumab (1.25mg) o ranibizumab (0.5mg) durante 12 meses.

Los autores concluyen que bevacizumab no es inferior a ranibizumab en el tratamiento de la DMRE neovascular y sugieren que bevacizumab debe ser considerado como el tratamiento de primera elección para la DMRE neovascular, debido a su bajo costo. Asimismo, sugieren que ranibizumab podría ser considerada como opción de tratamiento de segunda línea, en aquellos pacientes que tengan una respuesta inadecuada a bevacizumab.

La calidad metodológica de este ECA fue evaluada utilizando la escala de Jadad, probando tener una alta calificación (5/5), dado su diseño aleatorizado usando enmascaramiento triple, esto es, ni los pacientes, ni los oftalmólogos, ni los evaluadores sabían qué intervención había sido asignada. Además, los métodos utilizados para generar la secuencia de aleatorización y las pérdidas de seguimiento y abandonos fueron descritos adecuadamente. Del mismo modo, el riesgo del sesgo fue bajo en todos los dominios de acuerdo al método de Cochrane.

### Desenlaces de eficacia:

La ganancia promedio en AVMC fue de 5.1 ( $\pm 14.1$ ) letras en el grupo de bevacizumab (n=161) y 6.4 ( $\pm 12.2$ ) letras en el grupo de ranibizumab (p=0.37). El límite inferior del intervalo de confianza al 95% de la diferencia en AVMC ganada entre ambos grupos fue de 3.72. Dado a que este valor es menor a 4 letras, se concluyó que bevacizumab no fue inferior a ranibizumab.

Además, la respuesta a bevacizumab fue más variada: 24% de pacientes mostraron una ganancia de  $\geq 15$  letras, 11% una pérdida de  $\geq 15$  letras y 65% una ganancia o pérdida  $< 15$  letras, comparado a 19%, 5% y 76% respectivamente para ranibizumab (p=0.038). No se observaron diferencias estadísticamente significativas en el valor absoluto o cambio en el espesor central de la retina (p=0.13) o en la presencia de fluido subretinal o intraretinal (p=0.14 y 0.10, respectivamente). Sin embargo, la presencia de cualquier líquido (subretinal y/o intraretinal) mediante tomografía de coherencia óptica de dominio espectral (SD-OCT) difirió significativamente, observándose fluido definitivo en SD-OCT en el 45% de los pacientes en el grupo bevacizumab versus 31% en el grupo ranibizumab. Al respecto, los autores mencionan que este desenlace no se refleja en los diversos desenlaces de agudeza visual medidos en el estudio, y que, en la actualidad, no hay explicación para esta observación.

### Desenlaces de seguridad:

La ocurrencia de eventos adversos serios (EAS) y eventos adversos (EA) fue similar entre ambos grupos, con 34 EAS y 256 EA en el grupo de bevacizumab y 37 EAS y 299 EA en el grupo de bevacizumab (p=0.87 y p=0.48, respectivamente).

Cuando se compararon los EA por tipo de órgano (e.g., trastornos gastrointestinales) no se observaron diferencias entre los fármacos; no obstante, el pequeño tamaño de

muestra no permitió hacer estimaciones de manera solvente en los análisis de subgrupos.

## v. ANÁLISIS DE COSTO-EFECTIVIDAD

**Instituto de Evaluación Tecnológica en Salud de Colombia, 2016 – Análisis de costo-efectividad de ranibizumab comparado con aflibercept y bevacizumab para el tratamiento de pacientes con degeneración macular relacionada con la edad (DMRE) de tipo neovascular en Colombia (O Rodríguez et al. 2016).**

El objetivo de estudio fue establecer la razón de costo-efectividad del uso de ranibizumab comparado con bevacizumab para el tratamiento de pacientes con DMRE de tipo neovascular, desde la perspectiva del sistema de salud colombiano

La población objetivo fueron adultos mayores de 50 años. El horizonte temporal fue de 24 años (expectativa de vida en esta población) y la tasa de descuento aplicada tanto para los costos como para los desenlaces de efectividad fue de 5%. Adicionalmente, se realizaron análisis de sensibilidad de 0%, 3.5%, 7% y 12%. El modelo analítico utilizado fue el modelo de Markov, donde los estados de salud fueron representados por la agudeza visual en el ojo de mejor visión según la escala de Snellen:  $AV \geq 20/40$ ,  $AV \leq 20/40 - > 20/80$ ,  $AV \leq 20/100 - > 20/200$ ,  $AV \leq 20/200 - > 20/400$  y  $AV \leq 20/400$ , modelo en el cual la diferencia que existe entre cada estado de salud representa un rango de visión de 15 letras. Asimismo, la distribución del caso base se estimó utilizando los datos del estudio americano CATT (The CATT Research Group 2011).

Para efectos del modelamiento los tratamientos se estandarizaron en dos esquemas: i) tratamiento controlado, con inyecciones mensuales iniciales por tres meses seguido de un mes sin aplicación, posterior al cual se repiten otras tres dosis, así hasta completar dos años de tratamiento, para un total de 9 inyecciones anuales; y, ii) tratamiento no controlado, con inyecciones mensuales iniciales por los tres primeros meses seguido de una aplicación cada tres meses, para un total de 6 inyecciones el primer año; a partir del segundo, el número de inyecciones anuales es de 5. A partir del tercer año la carga de inyecciones fue de 5 dosis en promedio independientemente del esquema. Las dosis consideradas fueron de 1.25mg para bevacizumab y 0.5mg para ranibizumab

El desenlace de interés fue medido en AVACs generados por la utilidad que representa el cambio de agudeza visual del paciente, ya sea por la ganancia o pérdida de 15 o más letras en su campo visual, utilizando los valores de utilidad reportados en el estudio de Brown (G. C. Brown et al. 2000).

Los costos promedios por dosis fueron de 379.006.96 pesos colombianos (COP) para ranibizumab (equivalente a S/ 435.47 o USD 129.35), y de 25.136.28 COP para la preparación de la inyección intravítrea de bevacizumab (equivalente a S/ 28.88 o USD 8.58).

En el análisis de costo-efectividad del caso base se observó que tanto bevacizumab como ranibizumab tenían efectividades y perfiles de seguridad similares. Con respecto a los costos, ranibizumab era sustancialmente más costoso que bevacizumab. La razón de costo-efectividad de un paciente de 50 años de edad sometido a un tratamiento no controlado durante 24 años fue de 46.8 millones COP/AVAC para bevacizumab y de 64.7 millones COP/AVAC para ranibizumab, y con el tratamiento controlado fue de 46.1 millones COP/AVAC para bevacizumab y de 64.4 millones COP/AVAC para ranibizumab.

La razón incremental de costo efectividad (RICE) entre el tratamiento controlado con ranibizumab sobre el tratamiento controlado con bevacizumab fue de 1.586 millones COP/AVAC (equivalente a 1.8 millones de soles/AVAC o 541.260.84 Dólares Americanos (USD)/AVAC). En otras palabras, esta estimación se puede interpretar que el pasar de bevacizumab a ranibizumab significaría una inversión adicional de más de medio millón de dólares americanos por cada año de vida ajustado a la calidad ganado, lo cual supera incluso el umbral de disponibilidad a pagar de tres veces el producto bruto interno (PBI) per cápita en Colombia (i.e., 47.4 millones COP o USD 16.105.54 en el 2014). Con ello, ranibizumab no resultó costo-efectivo comparado con bevacizumab para tratar pacientes con DMRE en el contexto colombiano. En el análisis de sensibilidad, el uso de bevacizumab como tratamiento mensual demostró ser dominante en todos los escenarios planteados, demostrando ser un resultado robusto.

De los resultados de este estudio se concluye que ranibizumab no es costo-efectivo comparado a bevacizumab en el tratamiento de pacientes con DMRE neovascular, y que ranibizumab estaría excediendo en más de 30 veces el umbral de 3 PBI per cápita para ser considerado potencialmente costo-efectivo en el contexto colombiano.

Es importante mencionar que, a diferencia de los análisis de costo-efectividad realizados por Stein et al. (Descritos dentro de la ETS realizada por CADTH, Canadá), el IETS de Colombia estimó que la diferencia de AVACs ganados entre ranibizumab mensual y bevacizumab fue de 0.12, muy por encima de 0.02. Esta es una de las razones por la que la RICE obtenida por IETS de Colombia fue de 541.260.84 Dólares Americanos/AVAC en comparación a la obtenida por Stein et al. de 10 millones Dólares Americanos/AVAC. No obstante, a pesar que las estimaciones pueden variar según los diversos contextos, bevacizumab siempre resulta ser una alternativa altamente costo-efectiva en comparación a ranibizumab.



## V. DISCUSIÓN

En el contexto de EsSalud, tanto bevacizumab como ranibizumab se encuentran incluidos en el petitorio farmacológico institucional. No obstante, bevacizumab es la única alternativa que se encuentra dentro del Petitorio Nacional Único de Medicamentos Esenciales (PNUME) vigente en nuestro país para el uso oftalmológico en enfermedades asociadas al factor de crecimiento endotelial vascular, como la DMRE. De este modo, surge la necesidad, dentro del contexto normativo nacional y de EsSalud, de evaluar las ventajas y desventajas de ambos tratamientos para la DMRE, comparándolas con fines de priorización para identificar el tratamiento de mayor beneficio para expandirlo más ampliamente entre los asegurados y derechohabientes, ya que ello además se traduce en un uso eficiente de los recursos de la Institución.

Así, el presente Dictamen definitivo recogió la mejor evidencia científica publicada hasta diciembre de 2016 con relación a la eficacia, seguridad y aspectos farmacoeconómicos de ranibizumab en comparación con bevacizumab, en pacientes con diagnóstico de degeneración macular relacionado a la edad (DMRE) neovascular. Dado que la evidencia científica sobre el tema fue muy amplia, se restringió la búsqueda a los últimos dos años, seleccionando documentos de alta calidad metodológica. Así, se incluyó una Guía de Práctica Clínica para el manejo de la DMRE neovascular, realizada por la Academia Americana de Oftalmología, una evaluación de tecnología sanitaria realizada por la Agencia Canadiense para Medicamentos y Tecnologías en Salud (CADTH), una revisión sistemática de Cochrane, un ensayo clínico controlado aleatorizado (el estudio BRAMD) y un análisis de costo-efectividad realizado por el Instituto de Evaluación Tecnológica en Salud de Colombia (American Academy of Ophthalmology/Vitreous Panel 2015; Canadian Agency for Drugs and Technologies in Health (CADTH) 2016a; Canadian Agency for Drugs and Technologies in Health (CADTH) 2016b; Solomon et al. 2016; Schauwvlieghe et al. 2016; O Rodríguez et al. 2016). Esta evidencia incluyó todos los ECAs publicados a la actualidad.

La Guía de Práctica Clínica de la Academia Americana de Oftalmología recomienda para este tipo de pacientes el uso de bevacizumab y ranibizumab, basado en evidencia de alta calidad que respalda la eficacia y seguridad similar entre ambos medicamentos. Además, menciona que bevacizumab representa una alternativa altamente costo-efectiva. (American Academy of Ophthalmology/Vitreous Panel 2015). Del mismo modo, la evaluación de tecnología sanitaria de CADTH concluye que no existen diferencias estadísticamente significativas entre ambos tratamientos en términos de eficacia y seguridad; no obstante, encontró que ranibizumab no era costo-efectivo (Canadian Agency for Drugs and Technologies in Health (CADTH) 2016a). La ETS finaliza recomendando bevacizumab como tratamiento inicial en pacientes con DMRE neovascular (Canadian Agency for Drugs and Technologies in Health (CADTH) 2016b). Estos resultados coinciden con la revisión sistemática de Cochrane (Solomon



et al. 2016) y el estudio BRAMD (Schauwvlieghe et al. 2016), quienes concluyen que ambos tratamientos tienen eficacia y seguridad similar, pero que existe una gran diferencia en costos entre ellos, siendo bevacizumab mucho menos costoso que ranibizumab. Finalmente, el análisis de costo-efectividad del IETS de Colombia, concluye que el uso de ranibizumab estaría excediendo en más de 30 veces el umbral de costo-efectividad ante la disponibilidad a pagar de hasta tres PBI per cápita por cada AVAC (i.e., 16.105,54 USD) (O Rodríguez et al. 2016).

Esta evidencia explica la decisión de la Organización Mundial de la Salud de incluir a bevacizumab, y no ranibizumab, en la Lista de Medicinas Esenciales para su uso en el tratamiento de enfermedades oculares incluyendo la DMRE neovascular. La OMS concluye que ranibizumab, comparado a bevacizumab, tiene costos muy elevados sin beneficios clínicos adicionales, y que su uso significaría una inversión de fondos no justificable (World Health Organization 2015a).

Así, la presente evaluación encontró información consistente que evidencia que no existen diferencias entre bevacizumab y ranibizumab sobre desenlaces de alta relevancia clínica desde la perspectiva del paciente, incluyendo: cambio (ganancia o pérdida) en la agudeza visual mejor corregida (AVMC) de  $\geq 15$  ETDRS letras, cambio desde la línea de base en la AVMC, progresión a ceguera legal, desenlaces de función visual (sensibilidad al contraste, índice de lectura, logaritmo del ángulo mínimo de resolución), desenlaces morfológicos (tamaño de la lesión, tamaño de neovascularización coroidea, espesor central de la retina), calidad de vida, desenlaces de seguridad (eventos adversos, eventos adversos serios, mortalidad, retiros debido a eventos adversos, tromboembolismo arterial o venoso, endoftalmitis, aumento de la presión ocular y desprendimiento de la retina) (Canadian Agency for Drugs and Technologies in Health (CADTH) 2016a; Solomon et al. 2016; Schauwvlieghe et al. 2016). Similares conclusiones fueron reportadas por los meta-análisis excluidos en la presente evaluación por estar fuera del rango de tiempo establecido en los criterios de inclusión (Wang et al. 2015; Ba et al. 2015; Chen et al. 2015; Mikacic and Bosnar 2016). Asimismo, todas las evaluaciones económicas concluyeron que ranibizumab no es costo-efectivo en comparación a bevacizumab (Canadian Agency for Drugs and Technologies in Health (CADTH) 2016a; Dakin et al. 2014; Stein et al. 2014; O Rodríguez et al. 2016).

Dado que la evidencia sostiene que ranibizumab y bevacizumab tienen perfiles de seguridad y eficacia similares (diferencia de AVACs ganados de 0.02) (Dakin et al. 2014; Stein et al. 2014), nuestra evaluación económica se basó en un análisis de costo-minimización para el tratamiento con ranibizumab y bevacizumab en pacientes con DMRE neovascular. Así, se encontró que el costo de ranibizumab estaría excediendo en aproximadamente S/. 41,274.00 a S/. 43,650.00 el costo de dos años de tratamiento con bevacizumab por ojo tratado. Esto significaría para EsSalud una reducción del gasto anual de S/. 4'989,449.00 a S/. 141,919.00 – S/. 405,484.00 (según el reporte de gasto en el 2016), obteniendo siempre el mismo beneficio para

los pacientes. Esto es equivalente a un ahorro de aproximadamente 92% - 97% con respecto al ranibizumab con resultados clínicos similares. Diferencias mayores en el gasto han sido reportadas por la CADTH (Canadá) (Canadian Agency for Drugs and Technologies in Health (CADTH) 2016a) y el estudio CATT (Estados Unidos) (Martin et al. 2012).

Especial consideración surge sobre la seguridad de bevacizumab. Así, la ETS realizada por CADTH concluye que, cuando bevacizumab intravítreo es preparado, almacenado y manipulado apropiadamente, es improbable que cause más daño que beneficio (Canadian Agency for Drugs and Technologies in Health (CADTH) 2016a). Al respecto, el Instituto de Evaluación de Tecnologías en Salud e Investigación (IETSI), en su Carta Circular N°174-IETSI-ESSALUD-2016, remite una propuesta de protocolo de preparación de bevacizumab para uso intravítreo para ser considerado por las diversas redes asistenciales y centros especializados de Lima y provincias de EsSalud, donde indica una preparación bajo técnicas asépticas en la Unidad de Mezclas Intravenosas, siguiendo las recomendaciones de la OMS (World Health Organization 2015a).

Nuestros resultados se condicen con lo estipulado por la Comisión Nacional de Incorporación de Tecnologías en el Sistema Único de Salud de Brasil (CONITEC), la Agencia Nacional de Vigilancia Sanitaria en Brasil (ANVISA) y el Ministerio de Salud de Brasil quienes sostienen que ranibizumab y bevacizumab son equivalentes terapéuticos en el tratamiento de la DMRE (Agencia Nacional de Vigilância Sanitária – Anvisa 2011; Ministério da Saúde/Consultoria Jurídica 2014; CONITEC/Ministério da Saúde 2015), razón por la cual el uso intravítreo de bevacizumab, y no ranibizumab, ha sido autorizado para el tratamiento de la DMRE en el marco del Sistema Único de Salud de Brasil (Ministério da Saúde/Anvisa 2016).

Finalmente, existe evidencia respecto a la factibilidad del cambio de tratamiento, de ranibizumab a bevacizumab, en pacientes con DMRE. Dos estudios observacionales (Andreoli et al. 2015; Pinheiro-Costa et al. 2014) realizados en 154 ojos y 110 ojos, respectivamente, concluyeron que no existió una disminución clínicamente relevante en la agudeza visual y el espesor central de la retina en los pacientes previamente tratados con ranibizumab intravítreo que cambiaron el tratamiento a bevacizumab intravítreo, independientemente del número de inyecciones de ranibizumab recibidas. La población en ambos artículos fueron pacientes con DMRE a quienes se les cambió de terapia de ranibizumab a bevacizumab en sus respectivos centros debido a una política de salud, la cual estuvo basada en los resultados de los ensayos clínicos que demuestran similar eficacia y seguridad entre bevacizumab y ranibizumab con una diferencia en costos que favorece el uso de bevacizumab. Los resultados de ambos estudios mostraron que no hubo una disminución significativa importante en el estado clínico de los pacientes que cambiaron de terapia. Específicamente, en el análisis de Andreoli et al., los pacientes crónicos (i.e., aquellos que habían recibido 6 o más dosis previas de ranibizumab) respondieron de igual manera que toda la población, es decir,



no existieron diferencias significativas en la agudeza visual y el espesor central de la retina entre los pacientes en el periodo de tratamiento con ranibizumab y el periodo de tratamiento con bevacizumab, independiente del número de dosis previas recibidas de ranibizumab. Por otro lado, si bien los resultados de Pinheiro et al. mostraron una pequeña disminución en la agudeza visual ganada inicialmente con ranibizumab, esta disminución fue de muy pequeña magnitud sin que llegue a ser clínicamente relevante (3 letras en el EDTRS), por lo que los mismos autores argumentaron que esto correspondía a menos de una línea en la escala de Snellen, y que además podía ser el resultado de la historia natural degenerativa de la enfermedad, esto último referenciando cuatro estudios aleatorizados grandes que mostraron que la mayor mejoría de la agudeza visual ocurre durante las primeras inyecciones del tratamiento con anti-VEGF (D. M. Brown et al. 2006; Rosenfeld et al. 2006; Martin et al. 2012; Chakravarthy et al. 2012).

En resumen, la revisión de la evidencia científica sugiere que tanto ranibizumab como bevacizumab tienen una eficacia, efectividad y seguridad similar, pero el costo de ranibizumab para inyección intravítrea, en el contexto peruano, es aproximadamente 12 a 35 veces el costo de bevacizumab. El IETSI toma esto como un costo de oportunidad importante, es decir, invertir en ranibizumab en lugar de bevacizumab para el tratamiento de DMRE sin ganar beneficios adicionales para la salud de los pacientes, resultaría en pérdida de oportunidades para brindar otros servicios de atención médica. Basado en estos hallazgos, no se justifica recomendar el uso de ranibizumab en el tratamiento de la DMRE neovascular considerando que el Petitorio Farmacológico de EsSalud cuenta con bevacizumab para su uso en este tipo de patología ocular.



## VI. CONCLUSIONES

- En el presente documento se evaluó la evidencia científica publicada hasta diciembre de 2016 con respecto a la eficacia y seguridad del uso de ranibizumab comparado con bevacizumab para el tratamiento de pacientes con degeneración macular relacionada a la edad (DMRE) de tipo neovascular. Adicionalmente, se revisó la información farmacoeconómica relacionada al uso de estos productos farmacéuticos.
- Basado en la mejor y más reciente evidencia disponible, nuestra revisión incluyó una Guía de Práctica Clínica para el manejo de la DMRE neovascular realizada por la Academia Americana de Oftalmología (AAO), una evaluación de tecnología sanitaria realizada por la Agencia Canadiense para Medicamentos y Tecnologías en Salud (CADTH, por sus siglas en inglés), una revisión sistemática de Cochrane, un ensayo clínico controlado aleatorizado (el estudio BRAMD) y un análisis de costo-efectividad realizado por el Instituto de Evaluación Tecnológica en Salud (IETS) de Colombia.
- En la guía de práctica clínica realizada por AAO para este tipo de pacientes se recomienda el uso de bevacizumab y ranibizumab basado en un cuerpo de evidencia de alta calidad que sustenta que ambos productos tienen un perfil de eficacia y seguridad similar, sin mencionar preferencia sobre alguno de estos medicamentos, aunque sí se menciona que bevacizumab es una alternativa altamente costo-efectiva.
- En la evaluación de tecnología sanitaria realizada por CADTH se concluye que no existe diferencia significativa entre ambos tratamientos en términos de eficacia y seguridad; no obstante, se declara que ranibizumab no es un tratamiento costo-efectivo. CADTH finaliza recomendando bevacizumab como tratamiento inicial en pacientes con DMRE neovascular.
- Del mismo modo, en la revisión sistemática de Cochrane y el estudio BRAMD se concluye que tanto ranibizumab como bevacizumab tienen similar eficacia y seguridad, pero que existe una gran diferencia en costos entre ellos, siendo bevacizumab mucho menos costoso que ranibizumab.
- Dado que la evidencia sostiene que ranibizumab y bevacizumab tienen efectividades similares, para efectos del presente Dictamen se realizó un análisis de costo-minimización, comparando el tratamiento con ranibizumab y el tratamiento con bevacizumab en pacientes con DMRE neovascular, estimándose que el costo de ranibizumab estaría excediendo en S/. 41,000.00 a S/. 44,000.00 el costo del tratamiento a dos años con bevacizumab por ojo tratado.




- Finalmente, existe evidencia que respalda la factibilidad del cambio de tratamiento de ranibizumab a bevacizumab en pacientes con DMRE. Los estudios identificados concluyeron que no existe cambios clínicamente relevantes en la agudeza visual y el espesor central de la retina en los pacientes previamente tratados con ranibizumab intravítreo que cambiaron el tratamiento a bevacizumab intravítreo, independientemente del número de inyecciones de ranibizumab recibidas. Esto se condice con la conclusión de ANVISA, Brasil, quien concluye que ambos medicamentos son equivalentes terapéuticos en el tratamiento de la DMRE.
- En resumen, la revisión de la evidencia científica sugiere que tanto ranibizumab como bevacizumab tienen una eficacia, efectividad y seguridad similar, pero el costo de ranibizumab para inyección intravítrea, en el contexto peruano, es aproximadamente 12 a 35 veces el costo de bevacizumab. Esta diferencia de costos se condice con lo reportado en otros países de altos y medio-altos ingresos en el mundo y en la región latinoamericana.
- El IETSI toma esto como un costo de oportunidad importante para ESSALUD, ya que invertir en ranibizumab en lugar de bevacizumab para el tratamiento de DMRE sin ganar beneficios adicionales para la salud de los pacientes, resultaría en pérdida de oportunidades para brindar otros servicios de atención médica.



## VII. RECOMENDACIONES

- Se recomienda excluir al producto farmacéutico ranibizumab del Petitorio Farmacológico de EsSalud, considerando que, dentro del mismo, bevacizumab está indicado en el tratamiento de patologías oftalmológicas asociadas al factor de crecimiento endotelial vascular, como la degeneración macular relacionada a la edad, y teniendo en cuenta los hallazgos del presente Dictamen Definitivo. Esta recomendación se encuentra en estricto cumplimiento con lo estipulado dentro de las funciones del Instituto de Evaluación de Tecnologías en Salud e Investigación-IETSI.
- Todos aquellos pacientes que estén recibiendo ranibizumab intravítreo para el tratamiento de la DMRE neovascular deberán continuar su tratamiento con la alternativa terapéutica incluida en el Petitorio Farmacológico de EsSalud (bevacizumab), esto una vez que se extinga el stock de ranibizumab disponible actualmente en EsSalud.
- Se pone a disposición de los órganos desconcentrados, hospitales nacionales e institutos especializados de EsSalud una propuesta de protocolo de preparación de bevacizumab intravítreo elaborado por el IETSI, el mismo que puede ser usado como insumo en cada establecimiento de salud en el orden de obtener manuales de procedimientos aprobados en cada establecimiento. La versión digital de dicho protocolo se encontrará disponible en la página web del IETSI. Cabe recordar, que las aprobaciones de procedimientos en cada establecimiento de salud deben estar enmarcadas según lo establecido en la Directiva N° 09-GCPS-ESSALUD-2016 "Normas para la Elaboración del Manual de Procedimientos Asistenciales en el Seguro Social de Salud-ESSALUD" aprobado mediante Resolución de Gerencia Central de Prestaciones de Salud N° 58-GCPS-ESSALUD-2016.
- Previo al uso de bevacizumab intravítreo se debe aplicar el consentimiento informado. El IETSI ha elaborado un modelo de consentimiento informado, el que se encontrará a disposición de todos los establecimientos de salud para las adaptaciones necesarias de acuerdo a cada contexto particular. Dicho documento se encontrará disponible en su versión digital en la página web del IETSI.



## VIII. BIBLIOGRAFÍA

Age-Related Eye Disease Study Research Group. 2001. "A Randomized, Placebo-Controlled, Clinical Trial of High-Dose Supplementation with Vitamins C and E, Beta Carotene, and Zinc for Age-Related Macular Degeneration and Vision Loss: AREDS Report No. 8." *Archives of Ophthalmology* 119 (10): 1417–36. doi:10.1016/j.bb.2008.05.010.

Agencia Nacional de Vigilância Sanitária – Anvisa. 2011. "Informações Sobre O Uso Intraocular Do Bevacizumabe Para O Tratamento de Doenças Oculares Neo-Vasculares." <http://portal.anvisa.gov.br>.

American Academy of Ophthalmology/Vitreous Panel. 2015. "Preferred Practice Pattern Guidelines. Age-Related Macular Degeneration." San Francisco, CA. [www.aao.org/ppp](http://www.aao.org/ppp).

Andreoli, Michael T, Michael Pinnolis, Troy Kieser, Jennifer Sun, and Christopher M Andreoli. 2015. "Feasibility and Efficacy of a Mass Switch from Ranibizumab (Lucentis) to Bevacizumab (Avastin) for Treatment of Neovascular Age-Related Macular Degeneration." *Digital Journal of Ophthalmology* 21: 29–34. doi:10.5693/djo.01.2015.04.002.

Arroyo, Jorge G. 2016. "Age-Related Macular Degeneration: Treatment and Prevention." In *UpToDate*, edited by Jonathan Trobe, Kenneth E Schmader, and Janet L Wilterdink. Waltham, MA: UpToDate.

Ba, Jun, Run Sheng Peng, Ding Xu, Yan Hong Li, Hui Shi, Qianyi Wang, and Jing Yu. 2015. "Intravitreal Anti-VEGF Injections for Treating Wet Age-Related Macular Degeneration: A Systematic Review and Meta-Analysis." *Drug Design, Development and Therapy* 9: 5397–5405. doi:10.2147/DDDT.S86269.

Berg, Karina, Terje R. Pedersen, Leiv Sandvik, and Ragnheiour Bragadóttir. 2015. "Comparison of Ranibizumab and Bevacizumab for Neovascular Age-Related Macular Degeneration according to LUCAS Treat-and-Extend Protocol." *Ophthalmology* 122. Elsevier Inc: 146–52. doi:10.1016/j.ophtha.2014.07.041.

Biswas, Partha, Subhrangshu Sengupta, Ruby Choudhary, Subhankar Home, Ajoy Paul, and Sourav Sinha. 2011a. "Comparative Role of Intravitreal Ranibizumab versus Bevacizumab in Choroidal Neovascular Membrane in Age-Related Macular Degeneration." *Indian Journal of Ophthalmology* 59 (3): 191–96. doi:10.4103/0301-4738.81023.

Biswas, Partha, Subhrangshu Sengupta, Ruby Choudhary, Subhankar Home, Ajoy Paul, and Sourav Sinha. 2011b. "Comparing Ranibizumab with Bevacizumab." *Ophthalmology* 118 (3): 600. doi:10.1016/j.ophtha.2010.10.027.

Brown, David M., Peter K. Kaiser, Mark Michels, Gisele Soubrane, Jeffrey S. Heier, Robert Y. Kim, Judy P. Sy, and Susan Schneider. 2006. "Ranibizumab versus Verteporfin for Neovascular Age-Related Macular Degeneration." *The New England Journal of Medicine* 355 (14): 1432–44. doi:10.1097/IAE.0000000000000301.

Brown, G C, S Sharma, M M Brown, and J Kistler. 2000. "Utility Values and Age-Related Macular Degeneration." *Archives of Ophthalmology* 118: 47–51. doi:10.1001/archophth.118.1.47.

Campos, Betty, Amelia Cerrate, Enrique Montjoy, Víctor Dulanto Gomero, César Gonzales, Aldo Tecse, Andrés Pariamachi, et al. 2014. "Prevalencia Y Causas de Ceguera En Perú: Encuesta Nacional." *Revista Panamericana de Salud Pública* 36 (5): 283–89.

Canadian Agency for Drugs and Technologies in Health (CADTH). 2016a. "Anti – Vascular Endothelial Growth Factor Drugs for the Treatment of Retinal Conditions." *CADTH Therapeutic Review; Vol. 3, No. 2b*. Ottawa.

Canadian Agency for Drugs and Technologies in Health (CADTH). 2016b. "Anti – Vascular Endothelial Growth Factor Drugs for the Treatment of Retinal Conditions - Recommendations Report." *CADTH Therapeutic Review; Vol. 3, No. 2c*. Ottawa.

Cañón, L, E Vanegas, and F Rodriguez. 2014. "Efectividad Y Seguridad de Ranibizumab, Comparado Con Terapia Fotodinámica, Laser de Fotocoagulación, Aflibercept Y Bevacizumab, En Pacientes Con Degeneración Macular Relacionada Con La Edad." *Reporte N° 103*. Bogotá, D.C. <http://www.iets.org.co/reportes-iets/Paginas/ranibizumab-degeneracion-macular.aspx>.

Chakravarthy, Usha, Simon P. Harding, Chris A. Rogers, Susan M. Downes, Andrew J. Lotery, Lucy A. Culliford, Barnaby C. Reeves, and IVAN study investigators. 2013. "Alternative Treatments to Inhibit VEGF in Age-Related Choroidal Neovascularisation: 2-Year Findings of the IVAN Randomised Controlled Trial." *Lancet* 382. Chakravarthy et al. Open Access article distributed under the terms of CC BY-NC-SA: 1258–67. doi:10.1016/S0140-6736(13)61501-9.

Chakravarthy, Usha, Simon P. Harding, Chris A. Rogers, Susan M. Downes, Andrew J. Lotery, Sarah Wordsworth, and Barnaby C. Reeves. 2012. "Ranibizumab versus Bevacizumab to Treat Neovascular Age-Related Macular Degeneration: One-Year Findings from the IVAN Randomized Trial." *Ophthalmology* 119 (7). Elsevier Inc.: 1399–1411. doi:10.1016/j.ophtha.2012.04.015.

Chen, Guohai, Wensheng Li, Rdouil Tzekov, Fangzheng Jiang, Sihong Mao, and Yuhua Tong. 2015. "Bevacizumab versus Ranibizumab for Neovascular Age-Related Macular Degeneration: A Meta-Analysis of Randomized Controlled Trials." *Retina. the Journal of Retinal and Vitreous Diseases* 35 (2): 187–93. doi:10.3980/j.issn.2222-3959.2015.01.26.



CONITEC/Ministério da Saúde. 2015. "Ranibizumabe Para Degeneração Macular Relacionada À Idade. Relatório de Recomendação N° 119." Brasília.

Dakin, Helen A, Sarah Wordsworth, Chris A Rogers, Giselle Abangma, James Raftery, Simon P Harding, Andrew J Lotery, Susan M Downes, Usha Chakravarthy, and Barnaby C Reeves. 2014. "Cost-Effectiveness of Ranibizumab and Bevacizumab for Age-Related Macular Degeneration: 2-Year Findings from the IVAN Randomised Trial." *BMJ Open* 4: e005094. doi:10.1136/bmjopen-2014-005094.

DIGEMID - MINSA. 2017. "Registro Sanitario de Productos Farmacéuticos." *DIGEMID Website*. Accessed February 20. <http://www.digemid.minsa.gob.pe/indexperudis.ASP>.

European Medicines Agency. 2016a. "Ficha Técnica O Resumen de Las Características Del Producto: Ranibizumab - Lucentis." *EMA Website*. doi:10.1158/0008-5472.SABCS12-S5-3.

European Medicines Agency.. 2016b. "Lucentis (Ranibizumab) Information." *EMA Website*. [http://www.ema.europa.eu/ema/index.jsp?curl=pages/medicines/human/medicines/000715/human\\_med\\_000890.jsp&mid=WC0b01ac058001d124](http://www.ema.europa.eu/ema/index.jsp?curl=pages/medicines/human/medicines/000715/human_med_000890.jsp&mid=WC0b01ac058001d124).

European Medicines Agency.. 2017. "Ficha Técnica O Resumen de Las Características Del Producto: Avastin 25 Mg/ml." *EMA Website*. [http://www.ema.europa.eu/docs/es\\_ES/document\\_library/EPAR\\_-\\_Product\\_Information/human/000582/WC500029271.pdf](http://www.ema.europa.eu/docs/es_ES/document_library/EPAR_-_Product_Information/human/000582/WC500029271.pdf).

Fansi, Alvine, Sylvie Bouchard, Alicia Framarin, and Jean-Marie Lance. 2011. "Efficacité et Innocuité de La Monothérapie Anti- Angiogénique Dans Le Traitement de La Dégénérescence Maculaire Liée À L' Âge." Montréal, Qc.

Ferris, F. L., S. L. Fine, and L. Hyman. 1984. "Age-Related Macular Degeneration and Blindness due to Neovascular Maculopathy." *Archives of Ophthalmology* 102: 1640–42. doi:10.1001/archophth.1984.01040031330019.

Ferris, Frederick L., C. P. Wilkinson, Alan Bird, Usha Chakravarthy, Emily Chew, Karl Csaky, and Srinivas R. Sadda. 2013. "Clinical Classification of Age-Related Macular Degeneration." *Ophthalmology* 120 (4). Elsevier Inc.: 844–51. doi:10.1016/j.ophtha.2012.10.036.

Genentech. 2017. "Press Releases: Genentech and Novartis Ophthalmics Announce Development and Commercialization Agreement for Age-Related Macular Degeneration Treatment, Lucentis." Accessed February 20. <https://www.gene.com/media/press-releases/6327/2003-06-24/genentech-and-novartis-ophthalmics-annou>.

Genentech. 2017. 2014. "Lucentis (Ranibizumab Injection)." *FDA Database*.



[http://www.accessdata.fda.gov/drugsatfda\\_docs/label/2014/125156s105lbl.pdf](http://www.accessdata.fda.gov/drugsatfda_docs/label/2014/125156s105lbl.pdf).

Hussain, Nazimul, Yashoda Ghanekar, and Inderjeet Kaur. 2007. "The Future Implications and Indications of Anti-Vascular Endothelial Growth Factor Therapy in Ophthalmic Practice." *Indian J Ophthalmol* 55: 445–50.

IETSI-ESSALUD. 2015. "Resolución N° 006-IETSI-ESSALUD-2015." Lima. [http://www.essalud.gob.pe/ietsi/pdfs/normas/Resolucion\\_06\\_IETSI\\_ESSALUD\\_2015\\_Inclusion\\_productos\\_farmaceuticos\\_petitorio.pdf](http://www.essalud.gob.pe/ietsi/pdfs/normas/Resolucion_06_IETSI_ESSALUD_2015_Inclusion_productos_farmaceuticos_petitorio.pdf).

Kodjikian, Laurent, Eric H. Souied, Gérard Mimoun, Martine Mauget-Faÿsse, Francine Behar-Cohen, Evelyne Decullier, Laure Huot, and Gilles Aulagner. 2013. "Ranibizumab versus Bevacizumab for Neovascular Age-Related Macular Degeneration: Results from the GEFAL Noninferiority Randomized Trial." *Ophthalmology* 120 (11). American Academy of Ophthalmology: 2300–2309. doi:10.1016/j.ophtha.2013.06.020.

Krebs, Ilse, Leopold Schmetterer, Agnes Boltz, Reinhard Told, Veronika Vécsei-Marlovits, Stefan Egger, Ulrich Schönherr, Anton Haas, Siamak Ansari-Shahrezaei, and Susanne Binder. 2013. "A Randomised Double-Masked Trial Comparing the Visual Outcome after Treatment with Ranibizumab or Bevacizumab in Patients with Neovascular Age-Related Macular Degeneration." *The British Journal of Ophthalmology* 97: 266–71. doi:10.1136/bjophthalmol-2012-302391.

Martin, Daniel F. Maureen G Maguire, Stuart L Fine, Gui-shuang Ying, Glenn J Jaffe, Juan E Grunwald, Cynthia Toth, Maryann Redford, and Frederick L Ferris 3rd. 2012. "Ranibizumab and Bevacizumab for Treatment of Neovascular Age-Related Macular Degeneration: 2-Year Results." *Ophthalmology* 119 (7): 1388–98. doi:10.1016/j.ophtha.2012.03.053.Ranibizumab.

Martín, Raúl, and Gerardo Vecilla. 2011. "Agudeza Visual." In *Manual de Optometría*, 2–21. Editorial Médica Panamericana.

Mikacic, Ivana, and Damir Bosnar. 2016. "Intravitreal Bevacizumab and Cardiovascular Risk in Patients with Age-Related Macular Degeneration: Systematic Review and Meta-Analysis of Randomized Controlled Trials and Observational Studies." *Drug Safety* 39 (6): 517–41. doi:10.1007/s40264-016-0408-y.

Ministério da Saúde/Anvisa. 2016. "RESOLUÇÃO DE DIRETORIA COLEGIADA - RDC N° 111." Brasília. [http://portal.anvisa.gov.br/documents/10181/2867975/%281%29RDC\\_34\\_2014\\_COMP.pdf/ddd1d629-50a5-4c5b-a3e0-db9ab782f44a](http://portal.anvisa.gov.br/documents/10181/2867975/%281%29RDC_34_2014_COMP.pdf/ddd1d629-50a5-4c5b-a3e0-db9ab782f44a).

Ministério da Saúde/Consultoria Jurídica. 2014. "Nota Técnica: Ranibizumabe." Brasília. [http://www.saude.mppr.mp.br/arquivos/File/kit\\_atencao\\_perinatal/legis/portaria\\_4279\\_2010\\_diretrizes\\_rede\\_as.pdf](http://www.saude.mppr.mp.br/arquivos/File/kit_atencao_perinatal/legis/portaria_4279_2010_diretrizes_rede_as.pdf).

Ministerio de Salud del Perú. 2015. "Documento Técnico: Petitorio Nacional Único de Medicamentos Esenciales Para El Sector Salud. Resolución Ministerial N° 399-2015/MINSA." Lima.

Moja, Lorenzo, Ersilia Lucenteforte, Koren H Kwag, Vittorio Bertele, Annalisa Campomori, Usha Chakravarthy, Roberto D'Amico, et al. 2014. "Systemic Safety of Bevacizumab versus Ranibizumab for Neovascular Age-Related Macular Degeneration." *Cochrane Database Syst Rev* 15 (9). doi:10.1038/jid.2014.371.

Nwanze, Chukwuemeka C., Abumere Akinwale, and Ron A. Adelman. 2012. "Bevacizumab vs. Ranibizumab in Preserving or Improving Vision in Patients with Wet, Age-Related Macular Degeneration: A Cost-Effectiveness Review." *Clinical Medicine Insights: Therapeutics* 4: 29–38. doi:10.4137/CMT.S7439.

Papadopoulos, Nicholas, Joel Martin, Qin Ruan, Ashique Rafique, Michael P. Rosconi, Ergang Shi, Erica A. Pyles, George D. Yancopoulos, Neil Stahl, and Stanley J. Wiegand. 2012. "Binding and Neutralization of Vascular Endothelial Growth Factor (VEGF) and Related Ligands by VEGF Trap, Ranibizumab and Bevacizumab." *Angiogenesis* 15: 171–85. doi:10.1007/s10456-011-9249-6.


Patel, Jignesh J., Margaret A S Mendes, Mark Bounthavong, Melissa L D Christopher, Daniel Boggie, and Anthony P. Morreale. 2012. "Cost-Utility Analysis of Bevacizumab versus Ranibizumab in Neovascular Age-Related Macular Degeneration Using a Markov Model." *Journal of Evaluation in Clinical Practice* 18: 247–55. doi:10.1111/j.1365-2753.2010.01546.x.

Pinheiro-Costa, João, Paulo Freitas-da-Costa, Manual S Falcão, Elisete M. Brandão, Fernando Falcão-Reis, and Ângela M. Carneiro. 2014. "Switch from Intravitreal Ranibizumab to Bevacizumab for the Treatment of Neovascular Age-Related Macular Degeneration: Clinical Comparison." *Ophthalmologica* 232: 149–55. doi:10.1159/000363422.

Rodríguez, O, M Moreno, L Cañón, E Vanegas, F Rodríguez, and R Baquero. 2016. "Análisis de Costo-Efectividad de Ranibizumab Comparado Con Aflibercept Y Bevacizumab Para El Tratamiento de Pacientes Con Degeneración Macular Relacionada Con La Edad ( DMRE ) de Tipo Neovascular En Colombia." *Reporte N° 146*. Bogotá, D.C.

Rodríguez, Oscar, Edison Rodríguez, and Francisco J. Rodríguez. 2016. "Análisis de Impacto Presupuestal de Ranibizumab, Aflibercept Y Bevacizumab, Para Tratamiento de Pacientes Con Degeneración Macular Relacionada a La Edad En Colombia." *Reporte N° 145*. Bogotá, D.C.

Rosenberg, T, and F Klie. 1996. "The Incidence of Registered Blindness Caused by Age-Related Macular Degeneration." *Acta Ophthalmologica Scandinavica* 74: 399–402. <http://www.ncbi.nlm.nih.gov/pubmed/8883559>.



Rosenfeld, Philip J., David M. Brown, Jeffrey S. Heier, David S. Boyer, Peter K. Kaiser, Carol Y. Chung, and Robert Y. Kim. 2006. "Ranibizumab for Neovascular Age-Related Macular Degeneration." *New England Journal of Medicine* 335 (14): 1419–31. doi:10.1056/NEJMoa0904327.

Schauwvlieghe, A. M. E., G. Dijkman, J. M. Hooymans, F. D. Verbraak, C. B. Hoyng, M. G. W. Dijkgraaf, T. Peto, J. R. Vingerling, and R. O. Schlingemann. 2016. "Comparing the Effectiveness of Bevacizumab to Ranibizumab in Patients with Exudative Age-Related Macular Degeneration. The BRAMD Study." *Plos One* 11 (5): e0153052. doi:10.1371/journal.pone.0153052.

Scholler, Andreas, Sibylla Richter-Mueksch, Birgit Weingessel, and Pia Veronika Vécsei-Marlovits. 2014. "Differences of Frequency in Administration of Ranibizumab and Bevacizumab in Patients with Neovascular AMD." *Wiener Klinische Wochenschrift* 126: 355–59. doi:10.1007/s00508-014-0539-z.

Seguro Social del Perú. 2011. "Petitorio Farmacológico EsSalud. Resolución de Gerencia General N° 944-GG-ESSALUD-2011."

Sistema SAP - EsSalud. 2017. "Sistema Informático SAP - EsSalud."

Solomon, Sharon D., Kristina B. Lindsley, Magdalena G. Krzystolik, Satyanarayana S. Vedula, and Barbara S. Hawkins. 2016. "Intravitreal Bevacizumab Versus Ranibizumab for Treatment of Neovascular Age-Related Macular Degeneration: Findings from a Cochrane Systematic Review." *Ophthalmology* 123 (1). Elsevier Inc: 70–77e1. doi:10.1016/j.ophtha.2015.09.002.

Solomon, Sharon D, Kristina Lindsley, Satyanarayana S Vedula, Magdalena G Krzystolik, and Barbara S Hawkins. 2014. "Anti-Vascular Endothelial Growth Factor for Neovascular Age-Related Macular Degeneration (Review)." *Cochrane Database of Systematic Reviews*, no. 8. doi:10.1002/14651858.CD005139.pub3.

Stein, Joshua D., Paula Anne Newman-Casey, Tavag Mrinalini, Paul P. Lee, and David W. Hutton. 2014. "Cost-Effectiveness of Bevacizumab and Ranibizumab for Newly Diagnosed Neovascular Macular Degeneration." *Ophthalmology* 121 (4): 936–45. doi:10.1038/jid.2014.371.

Subramanian, ML, G Abedi, S Ness, E Ahmed, M Fenberg, MK Daly, A Houranieh, and EB Feinberg. 2010. "Bevacizumab vs Ranibizumab for Age-Related Macular Degeneration: 1-Year Outcomes of a Prospective Double-Masked, Randomized Clinical Trial." *Eye* 24. Nature Publishing Group: 1708–1715. doi:10.1016/j.ajo.2010.04.006.

The CATT Research Group. 2011. "Ranibizumab and Bevacizumab for Neovascular Age-Related Macular Degeneration." *N Engl J Med* 364 (20): 1897–1908. doi:10.1056/NEJMoa1102673.Ranibizumab.



The National Eye Institute - U.S. National Institutes of Health. 2015. "Facts About Age--Related Macular Degeneration." *NEI Website*.  
[https://nei.nih.gov/health/maculardegen/armd\\_facts](https://nei.nih.gov/health/maculardegen/armd_facts).

U.S. Food and Drug Administration. 2014. "Avastin (Bevacizumab)." *FDA Database*.  
[http://www.accessdata.fda.gov/drugsatfda\\_docs/label/2014/125085s305lbl.pdf](http://www.accessdata.fda.gov/drugsatfda_docs/label/2014/125085s305lbl.pdf).



Wang, Wen-Jie, Jian Chen, Xiao-Ling Zhang, Min Yao, Xiao-Yong Liu, Qing Zhou, and Yi-Xin Qu. 2015. "Bevacizumab versus Ranibizumab for Neovascular Age-Related Macular Degeneration: A Meta-Analysis." *International Journal of Ophthalmology* 8 (1): 138–47. doi:10.3980/j.issn.2222-3959.2015.01.26.

World Health Organization. 2002. "Global Update of Available Data on Visual Impairment." Geneva, Switzerland.  
[http://www.who.int/blindness/publications/global\\_data.pdf?ua=1](http://www.who.int/blindness/publications/global_data.pdf?ua=1).

World Health Organization.. 2012. "Global Data on Visual Impairments 2010." *WHO/NMH/PBD/12.01*. Geneva, Switzerland.

World Health Organization.. 2015a. "The Selection and Use of Essential Medicines. Report of the WHO Expert Committee, 2015 (Including the 19th WHO Model List of Essential Medicines and the 5th WHO Model List of Essential Medicines for Children)." *WHO Technical Report Series, No. 994*. Geneva. doi:<http://ovidsp.ovid.com/ovidweb.cgi?T=JS&PAGE=reference&D=emed11&NEWS=N&AN=2013399653>.

World Health Organization.. 2015b. "WHO Model List of Essential Medicines - 19th Edition (April 2015)."

World Health Organization.. 2016a. *International Statistical Classification of Diseases and Related Health Problems. 10th Revision (ICD-10). Chapter VII. H54. Visual Impairment Including Blindness*. <http://www.who.int/classifications/icd/en/>.

World Health Organization.. 2016b. "Prevention of Blindness and Visual Impairment." *WHO Website*. <http://www.who.int/blindness/causes/priority/en/index7.html>.

